



Универзитет у Крагујевцу  
Факултет медицинских наука  
Основне струковне студије  
Катедра за Хистологију и ембриологију

# ДИГЕСТИВНИ СИСТЕМ 1

осма недеља наставе

# Дигестивни систем

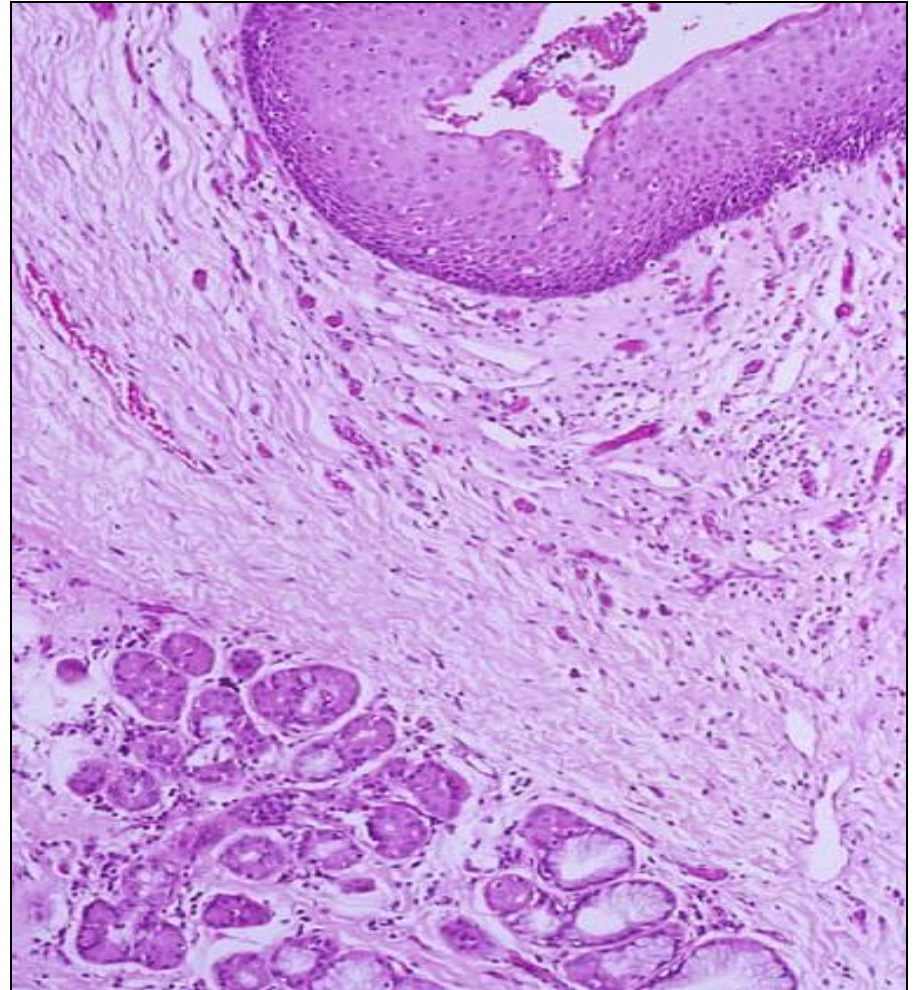
- Дигестивни систем чине:
  - **усна дупља**
  - **ждрело**
  - **једњак**
  - **желудац**
  - **танко црево**
  - **дебело црево**
  - **жлезде** придодате дигестивном систему  
(пљувачне жлезде, јетра, жучна кеса и панкреас)

# Усна дупља

- **Vestibulum oris**
- **Cavitas oris proprium**
  - Између су смештени **алвеоларни наставци, гингива и зуби.**
- Описују се:
  - **усне**
  - **образи**
  - **тврдо и меко непце**
  - **језик**
  - **десни**
  - **зуби**
  - **пљувачне жлезде**

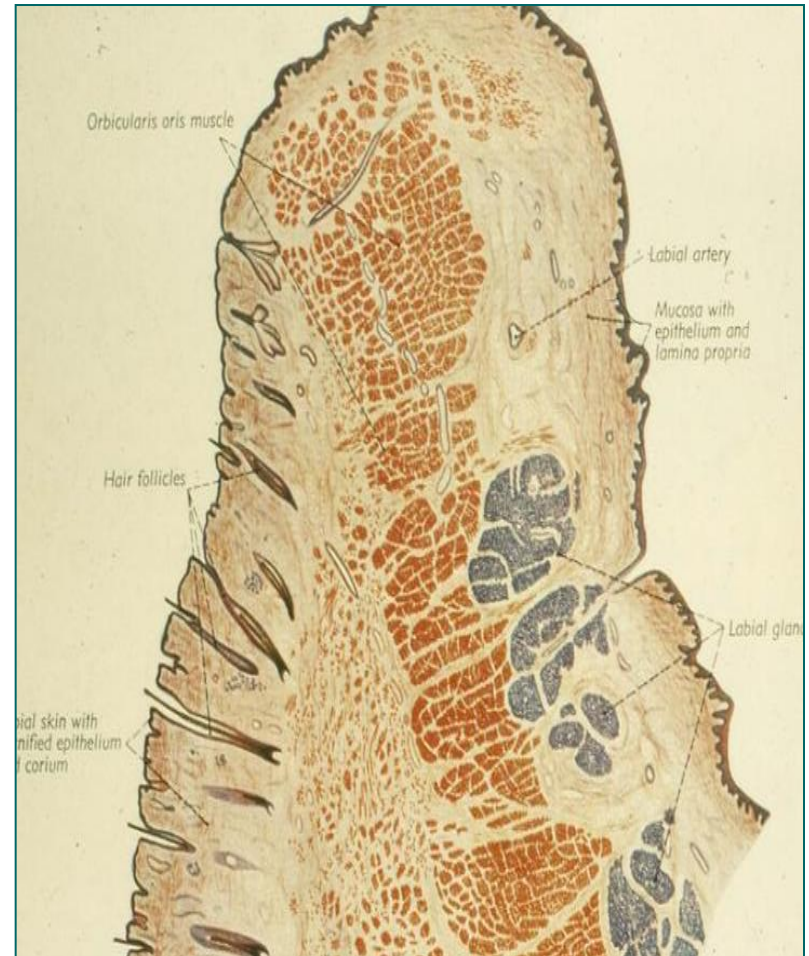
# Слузница усне дупље

- Оралну мукозу чини **плочасто-слојевити епител** и **ламина проприја**.
- Према регионалним специфичностима издвајају се три типа оралне мукозе:
  - **засторна** (усне, образи, меко непце, под усне дупље, вентрална страна језика)  
релативно танак епител; отпорна на истезање;
  - **мастикаторна** (гингива и тврдо непце)  
најдебљи и најотпорнији епител; подсећа на епидермис;
  - **специјализована** (специјализована за пријем укуса, на дорзалној страни језика)  
епител сличан мастикаторном; садржи папиле и густорецепторне ћелије;

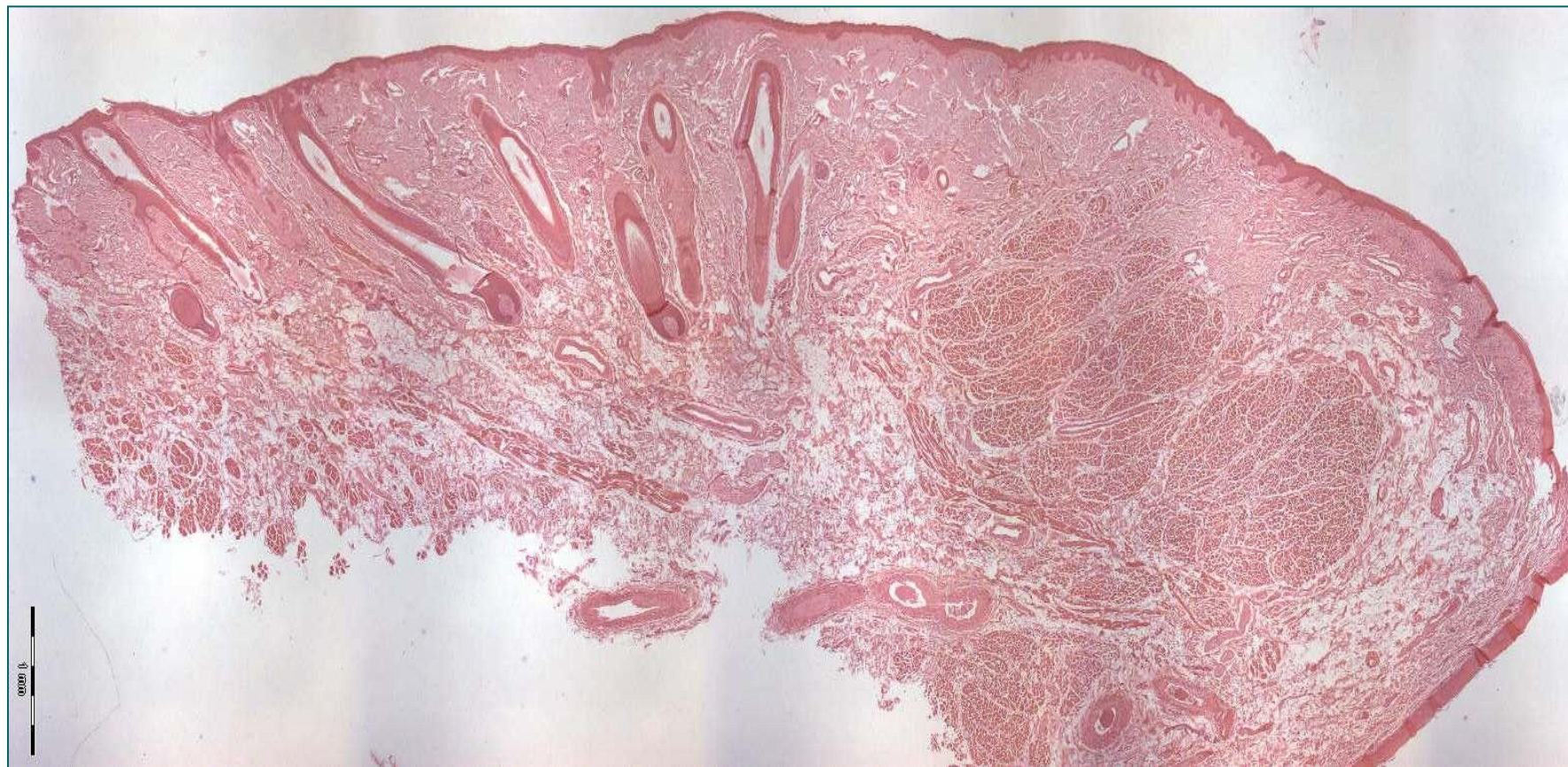

# Усне (labia oris)

- Спољашња **кожна** и унутрашња **слузокожна** страна.
  - У **средишњем делу** налази се мишићни слој – **musculus orbicularis oris**.
- **Pars cutanea labii**
  - **епидермиса**
  - **дермиса** (нема изражених дермалних папила).
- **Pars rubra labii** – слободна ивица усана
  - смена плочасто-слојевитог епитела са орожавањем у плочасто-слојевити без орожавања;
  - епител не садржи пигментне грануле;
  - високе папиле са широким крвним судовима – црвена боја
- **Tunica muscularis**
  - *m. orbicularis oris*
- **Tunica mucosa**
  - засторна мукоза;
  - епител и ламина проприја (**gll. labiales**)

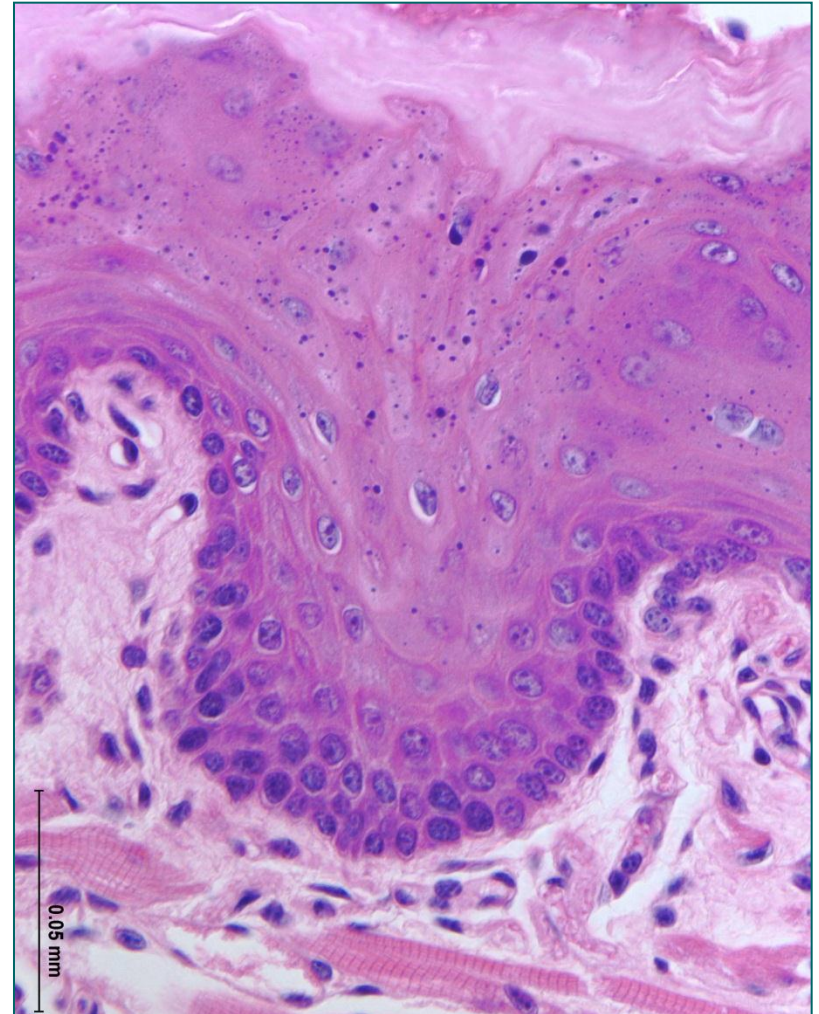


# Усна



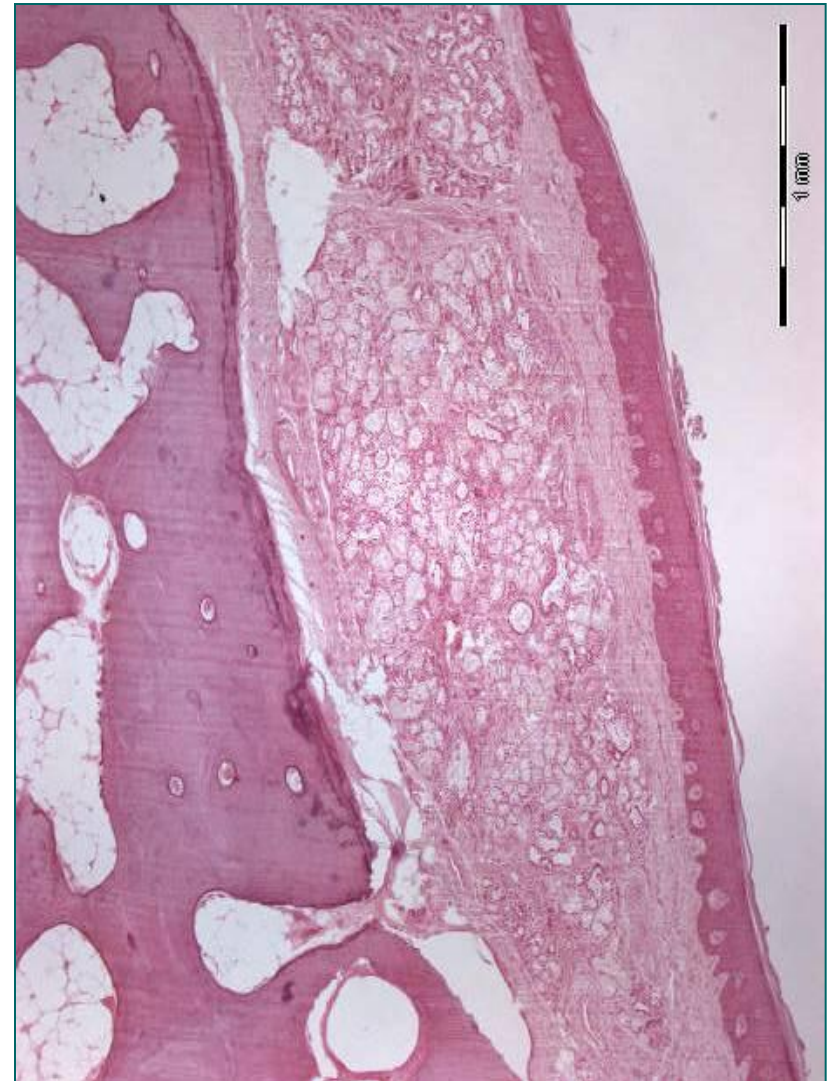# Образи (buccae)

- Слична хистолошка структура као код усана.
  - Већа количина еластичних влакана и масног ткива.
- **Pars cutanea buccae**
  - епидермис (танак)
  - дермис
- **Pars subcutanea buccae**
  - gusto vezivno tkivo
  - **corpus adiposum buccae**
- **Pars muscularis buccae**
  - obrazni mišić – *m. buccinator*
- **Tunica submucosa**
  - vezivno tkivo i seromukozne pljuvačne žlezde (*gll. buccales*)
- **Tunica mucosa** (zastorni tip mukoze)
  - pločastoslojeviti epitel bez orožavanja
  - lamina proprija

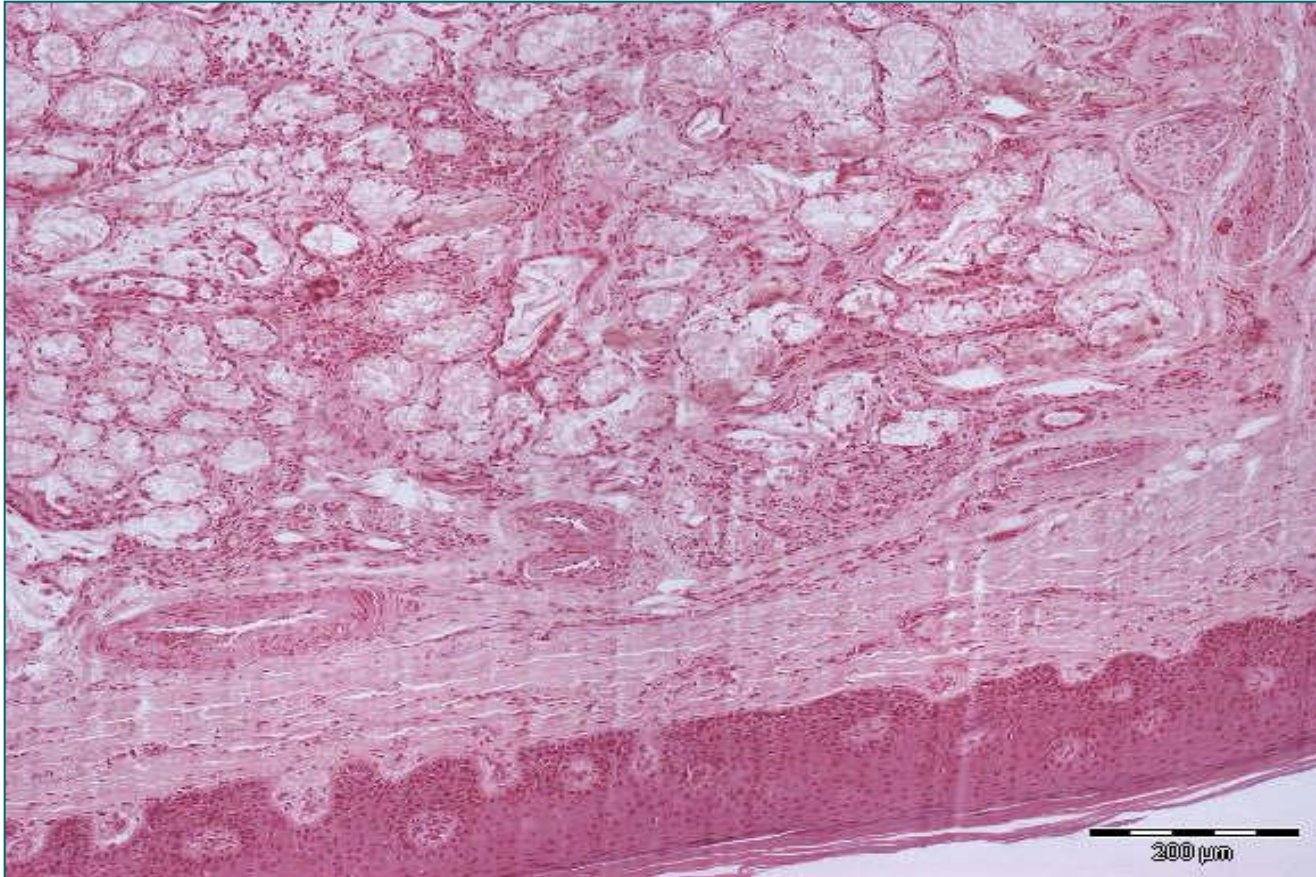


# Тврдо непце (palatinum durum)

- **Palatinum durum** – предње две трећине горњег зида усне дупље.
- **Tunica mucosa** усне дупље– чврсто срасла са периостом кости.
  - плочастослојевит епител без орожавања (паракератинизације)
  - ламина проприја (у задњем делу *глл. палатинае*)
- **Tunica submucosa** – присутна само у задњем делу.
- **Коштани слој** – ламеларно коштано ткиво прекривено периостом који је у континуитету са субмукозом.
- **Tunica mucosa** носне дупље
  - псеудослојевити троредан епител
  - ламина проприја садржи пљувачне жлезде



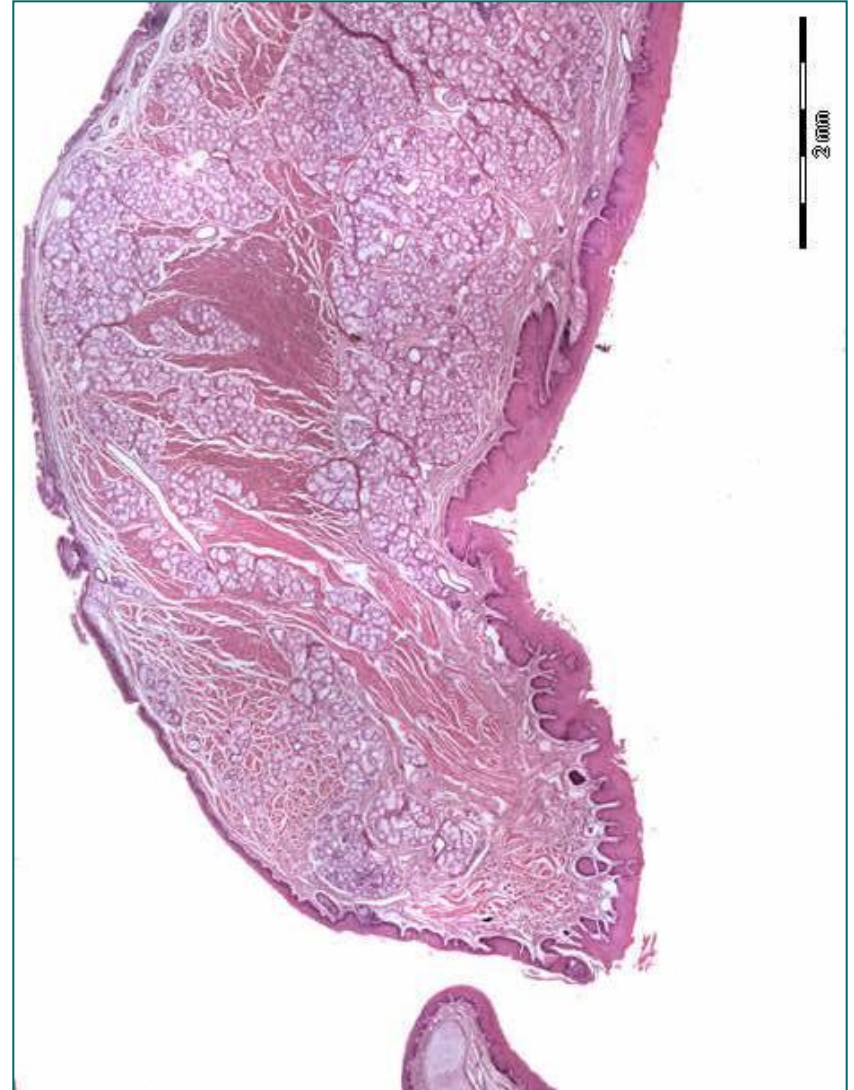
# Тврдо непце (слузница усне дупље)



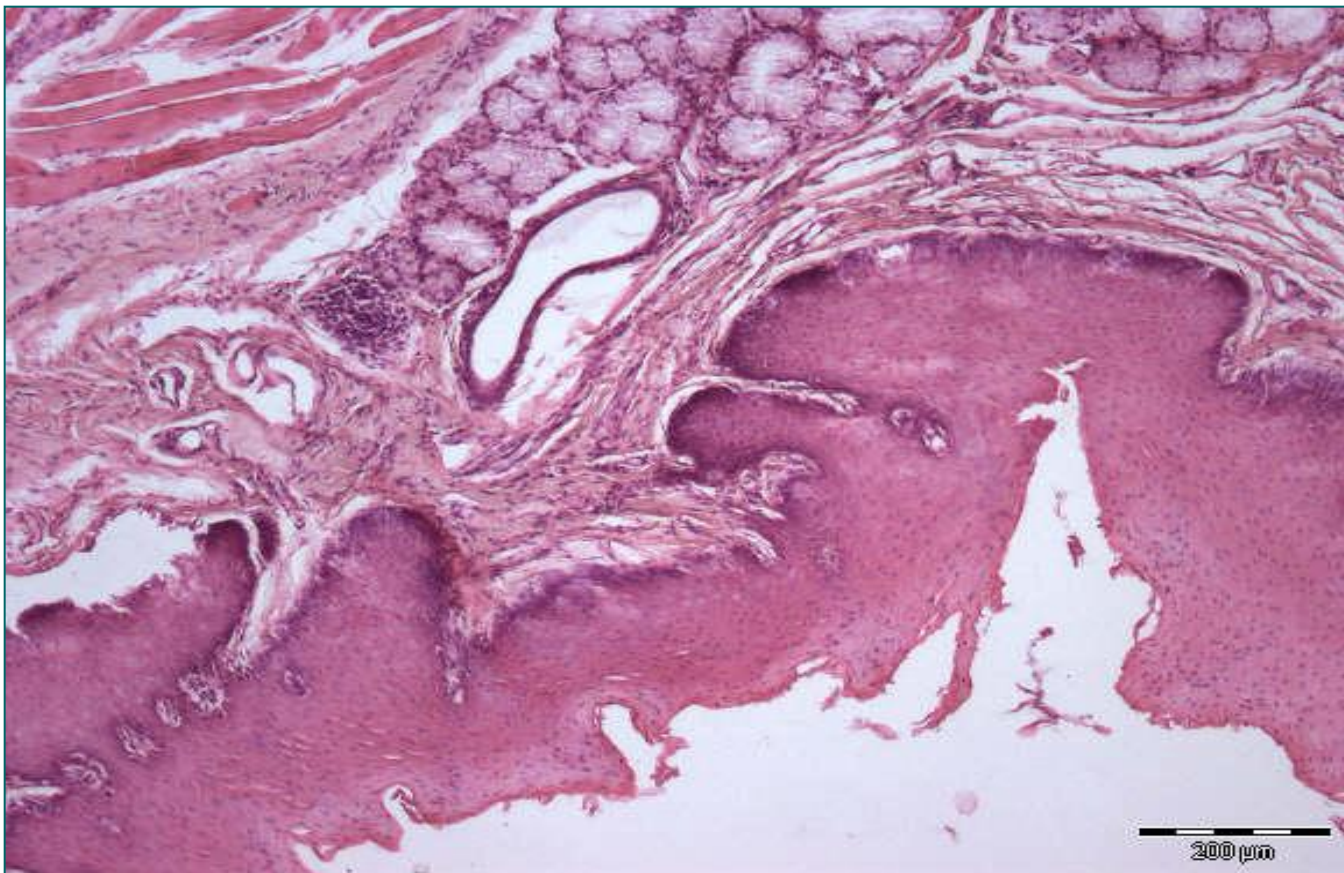
**Tunica mucosa** тврдог непца са стране према **усној дупљи** је чврсто срасла са периостом кости. Састоји се из **плочастослојевитог епитела без орожавања** (паракератинизације) и **ламине проприје** (у задњем делу *gll. palatinae*)

# Мeko нeпцe (palatinum mole)

- **Palatinum mole** – наставља се на тврдо нeпцe на граници уснe дупљe и носног дела ждрeлa.
- **Tunica mucosa (уснe дупљe)**
  - плочастослојeвити eпитeл бeз oрoжaвaњa
  - лaминa propriја (ћeлијe имунoг систeмa)
- **Tunica subucosa** – вeзивнo ткивo и *глл. пaлaтинaе*
- **Pars musculotendinea**
  - у прeдњeм дeлу **снопoви скeлeтнe мускулaтурe**
  - у зaдњeм дeлу **лaмeлaрнo густo вeзивнo ткивo** кoje гpaди нeпчaну aпoнeурoзу м. тeнсор вeли пaлaтини (нaстaвљa сe нa пeриoст тврдог нeпцa)
- **Tunica mucosa (ждрeлнe стpaнe)**
  - **псeудoслoјeвити тpoрeдaн eпитeл** (у прeдњeм дeлу); у близини рeсицe јe плочастослојeвити бeз oрoжaвaњa.
  - лaминa propriја (ћeлијe имунoг систeмa и **мeшoвитe плъвaчнe жлeздe**)



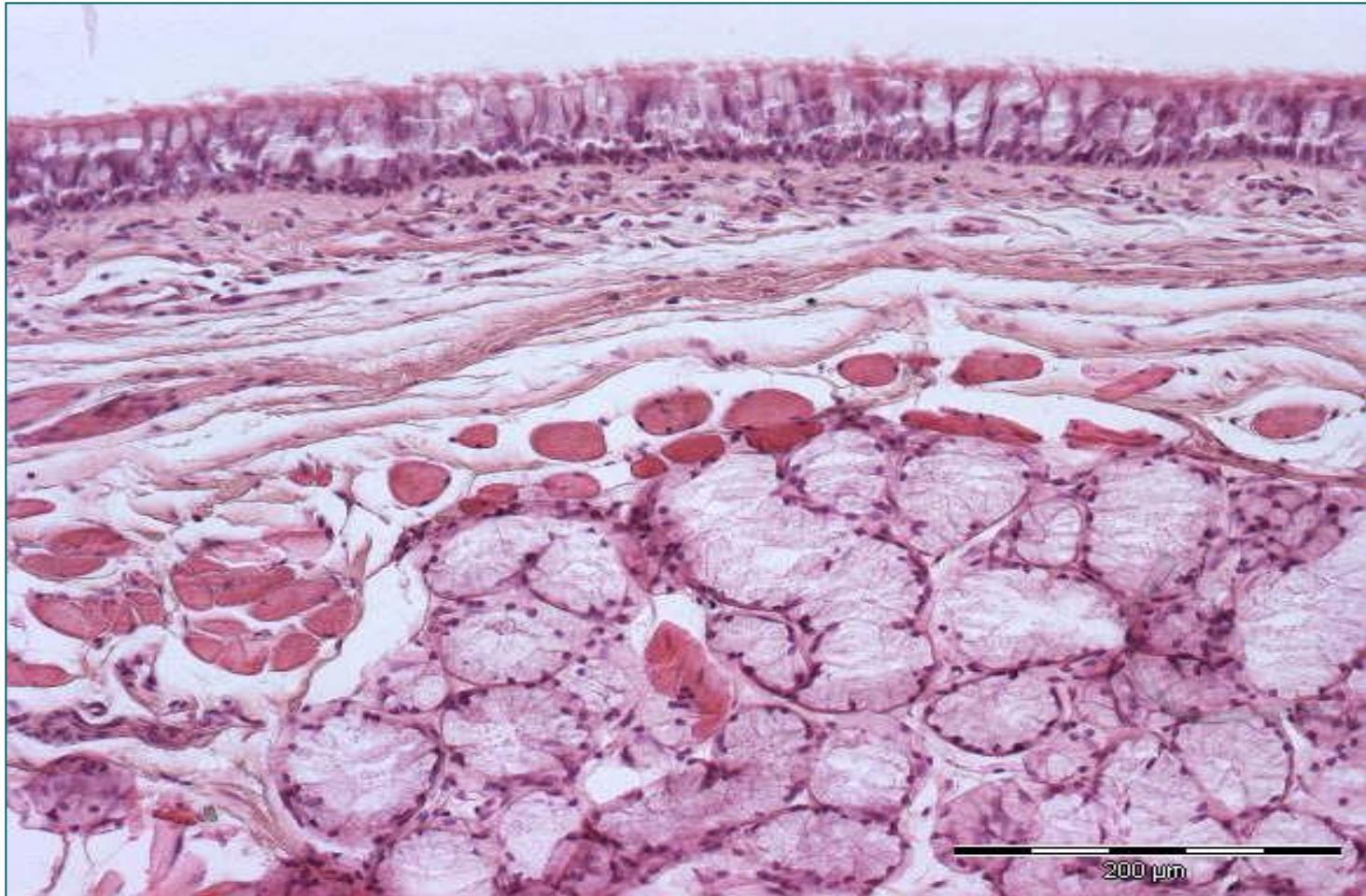
# Меко непце (усна дупља)



**Tunica mucosa (усне дупље)** - плочастослојевити епител без орожавања и ламина проприја (ћелије имуног система)

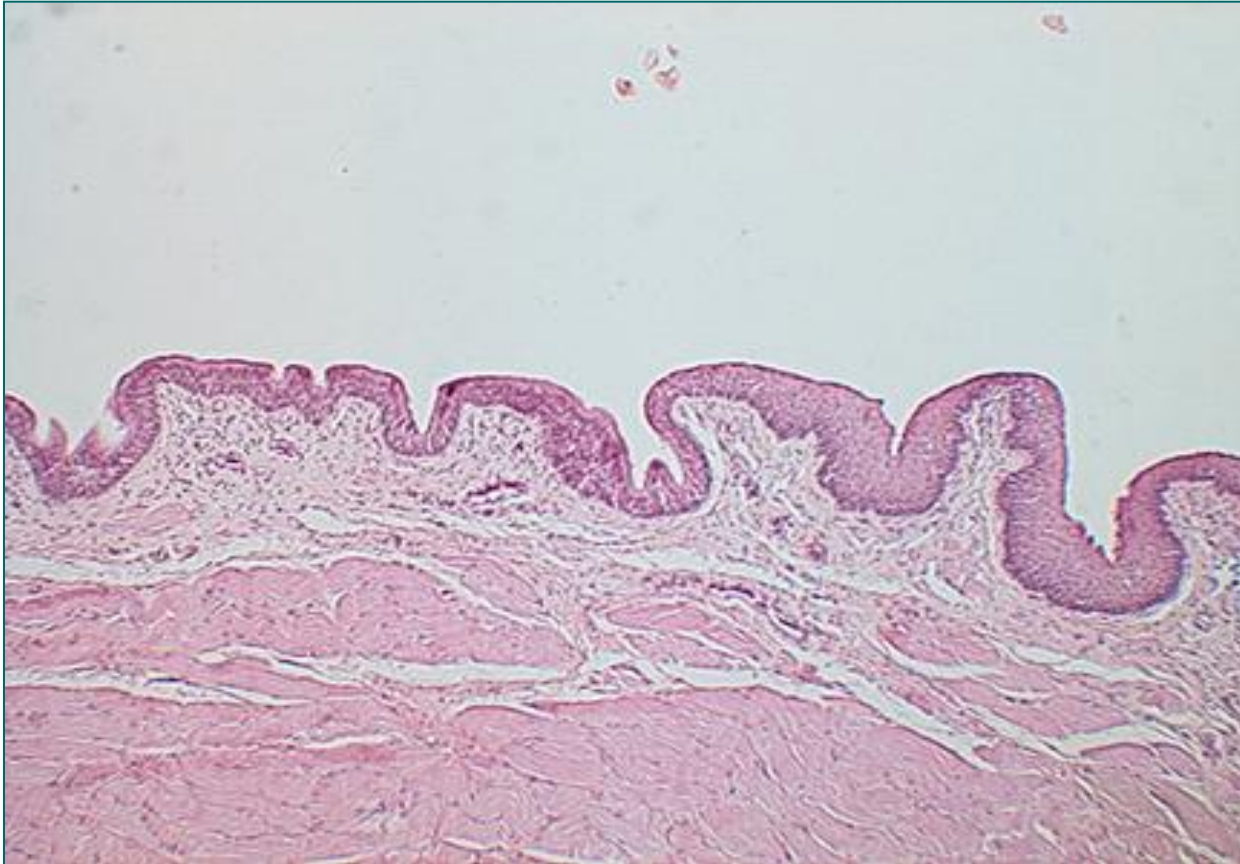
**Tunica submucosa** – везивно ткиво и *gll. palatinae*

# Мeko нeпцe (ждрeлнa стрaнa)



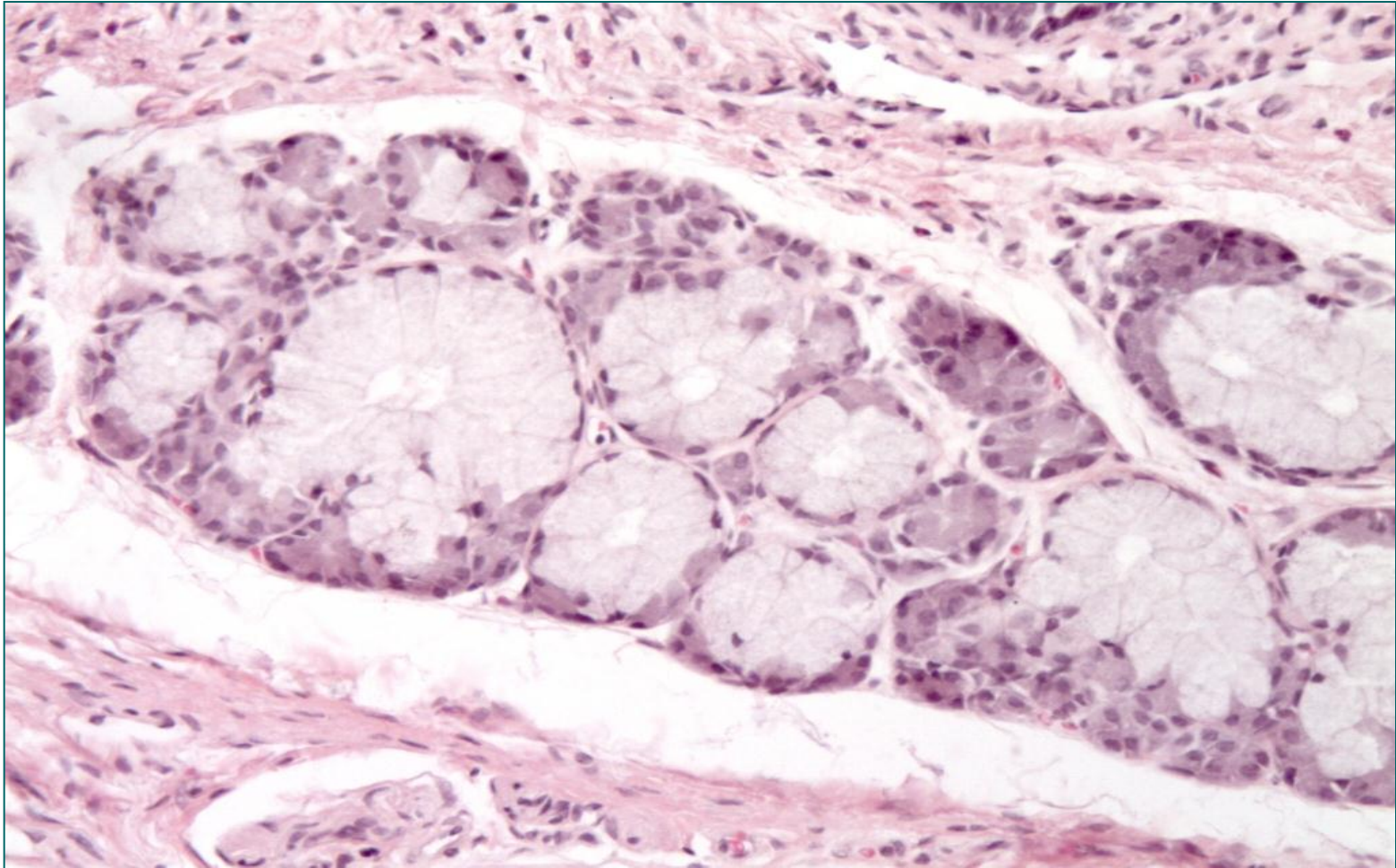
**Tunica mucosa (ждрелне стране)** садржи псеудослојевити троредан епител и ламину propriју (ћелије имуног система и мешовите пљувачне жлезде)

# Ресица (uvula)



- **Ресица (uvula)** представља завршни део меког непца. Садржи *musculus uvulae* и тубуле мукозних жлезда.

# Мешовите пљувачне жлезде меког непца

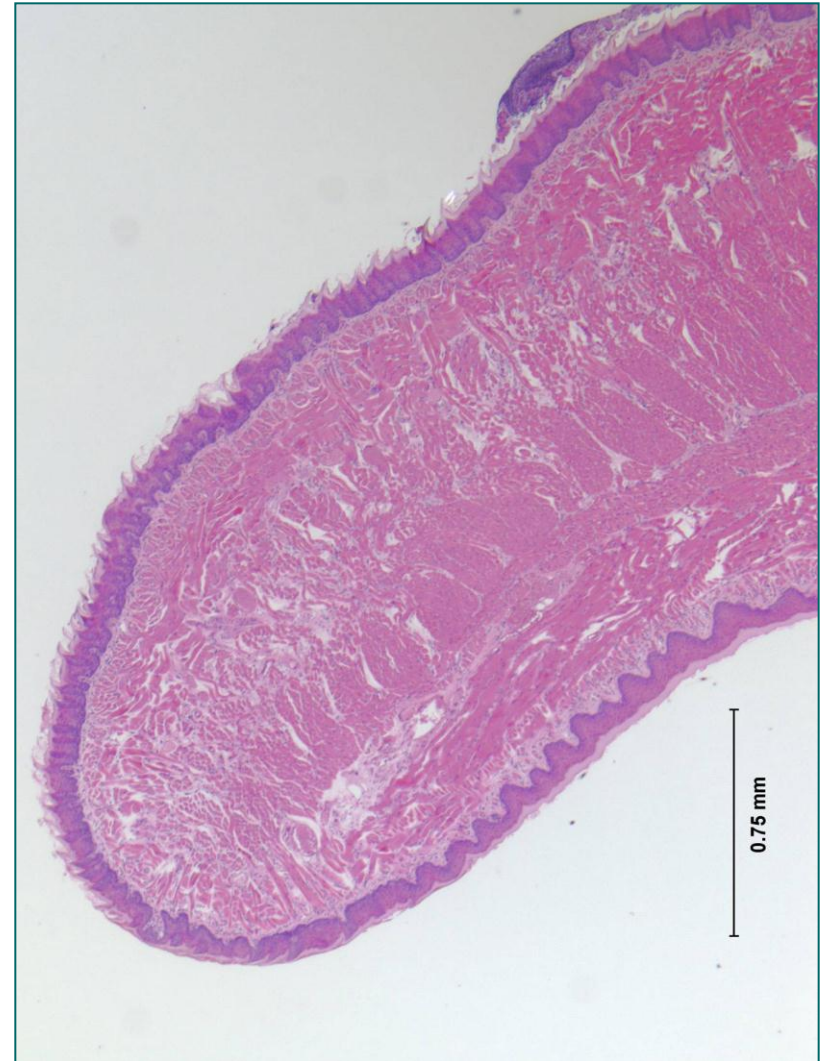

# Језик (lingua)

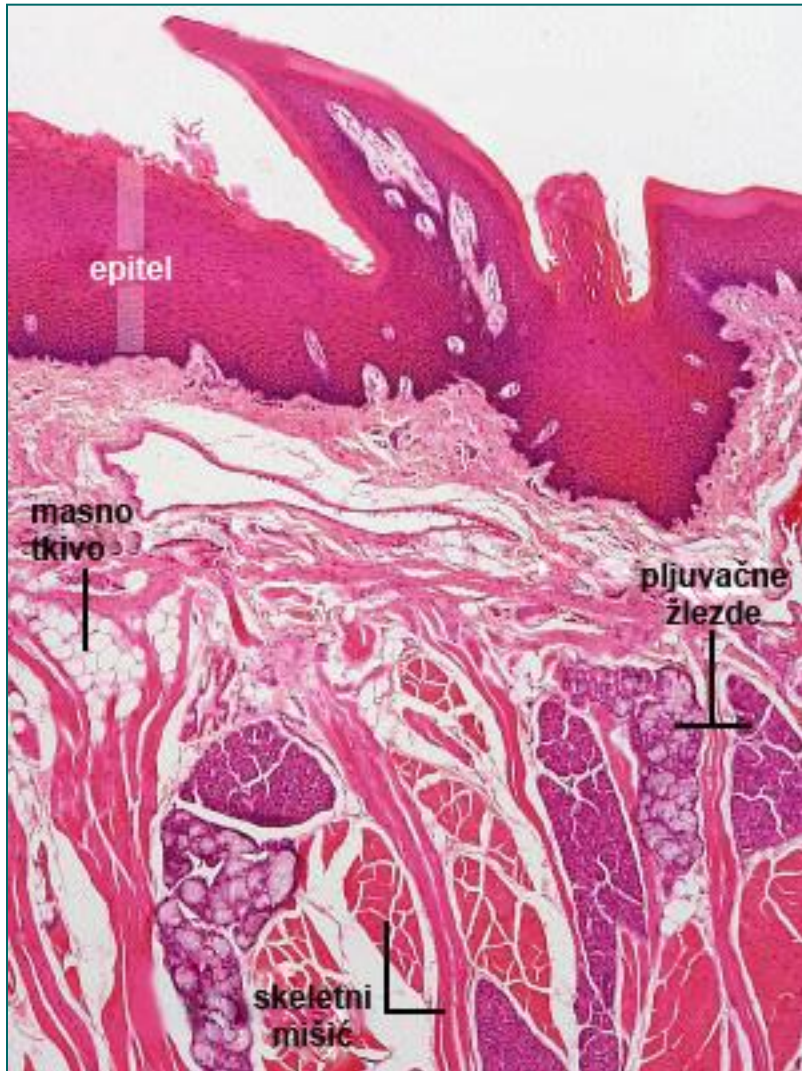
- **Корен језика** – radix linguae (задњи део)
- **Тело језика** – corpus linguae (предњи, покретни део)
- Границу чини **sulcus terminalis**.
- **Корен језика (radix linguae)** има слузницу која се функционално и структурно разликује од слузнице тела језика.
- Површина је неравна због присуства бројних лимфних фоликула – **tonsilla lingualis**.
- Фоликули су смештени испод плочасто-слојевитог епитела, у ламини проприји.
- У епителу нема густативних квржица.

# Тело језика (corpus linguae)

- Тело представља предњи, покретни део језика.
- На телу се разликују:
  - **dorsum linguae**
  - **facies inferior linguae**
- Идући од дорзалне стране тела језика, разликују се следећи слојеви:
  - **Мукоза дорзалне стране**
  - **Језична апонеуроza**
  - **Туника мускуларис**
  - **Субмукоза**
  - **Мукоза доње стране**



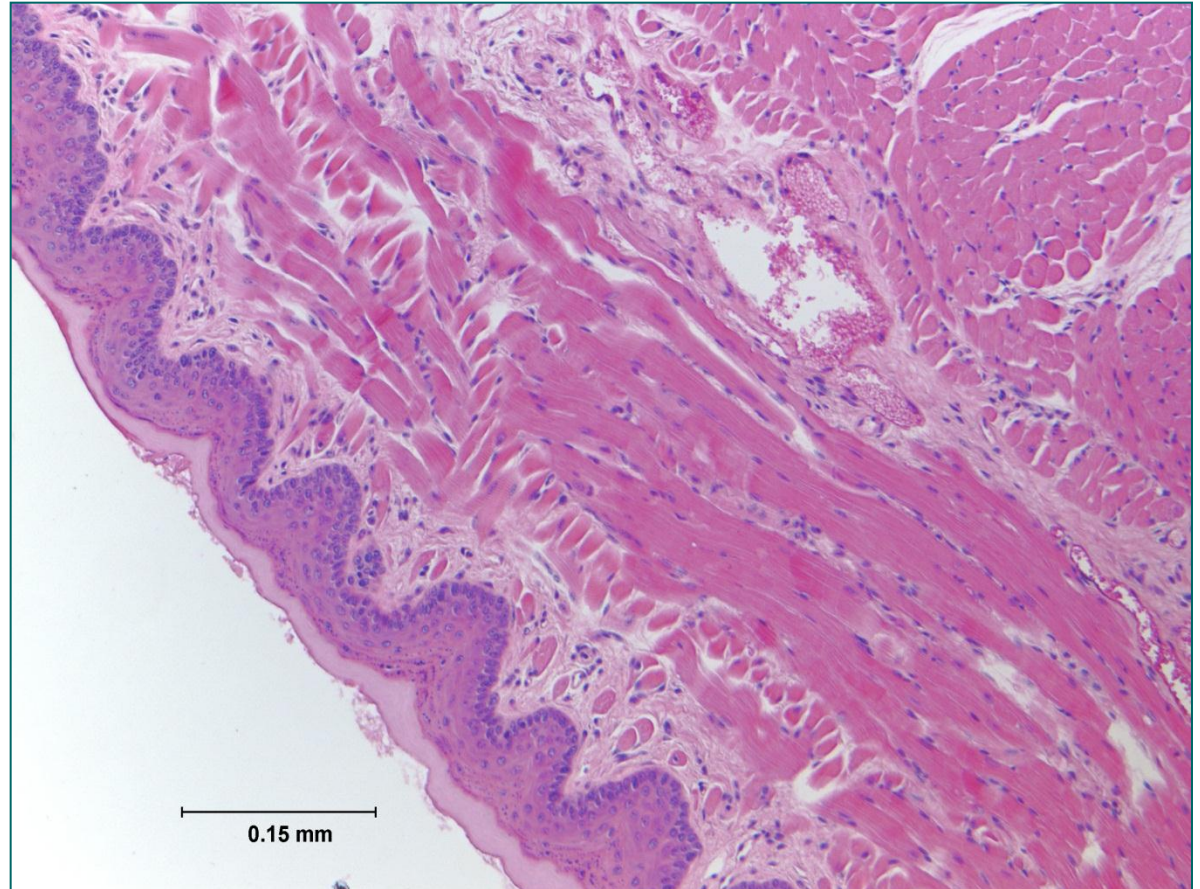
# Dorsum linguae



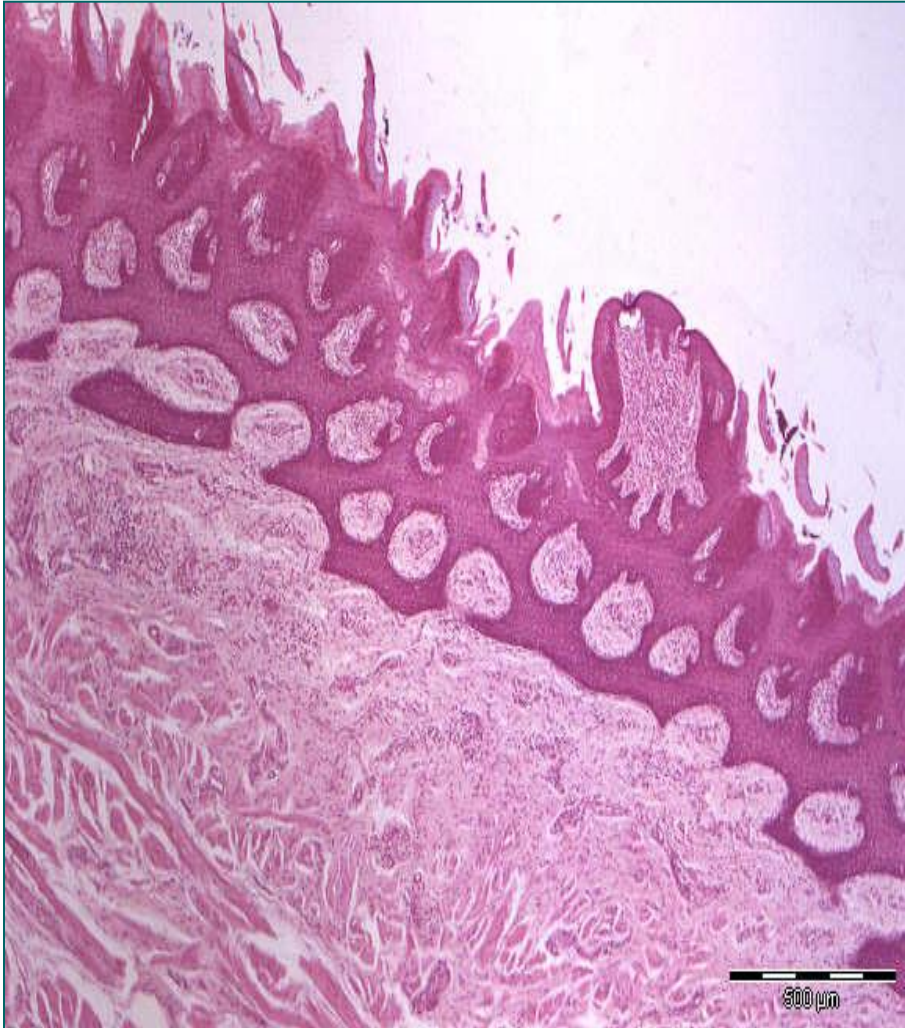
- **Туника мукоза** дорзалне стране (садржи четири врсте папила)
  - **Lamina epithelialis**  
плочасто-слојевити епител делом са, делом без орожавања
  - **Lamina propria**  
растресито везивно ткиво и *gll. linguales*
- **Језична апонеуроza**
  - фиброзни скелет језика (апонеуроza, глосохииодна мембрана и септум)
- **Туника мускуларис**
  - три слоја у три правца под правим углом
  - између је масно ткиво и мукозне жлезде.

# Facies inferior linguae

- **Туника субмукоза** (са доње стране)
- **Туника мукоза доње стране**
  - плочасто-слојевити епител без орожавања
  - ламина проприја

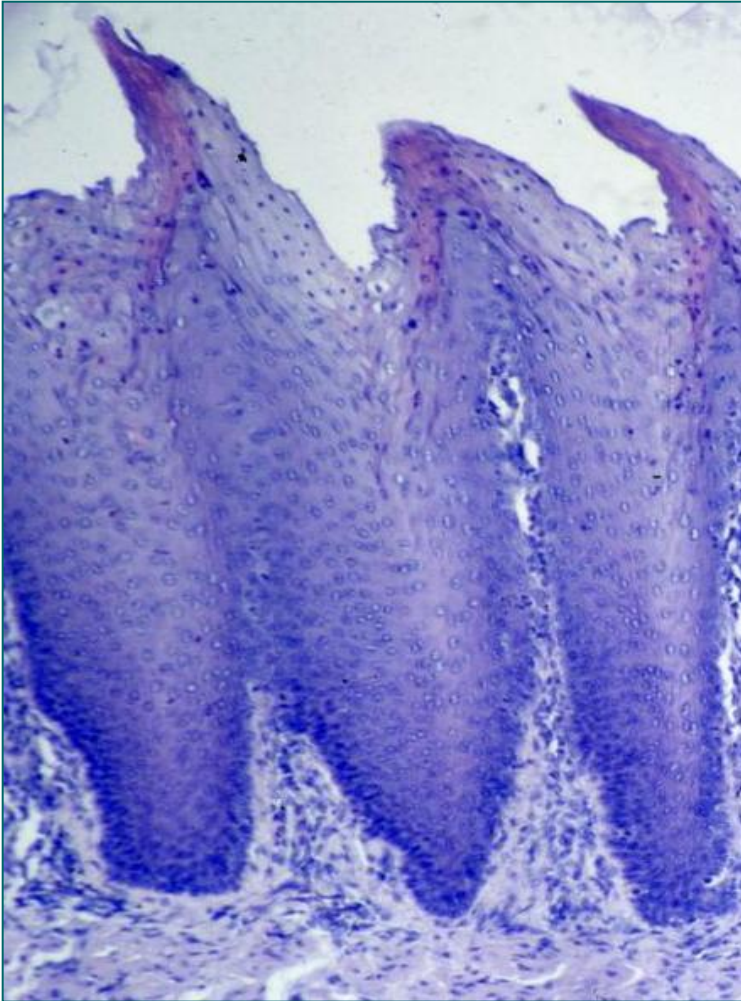


# Dorsum linguae са папилама



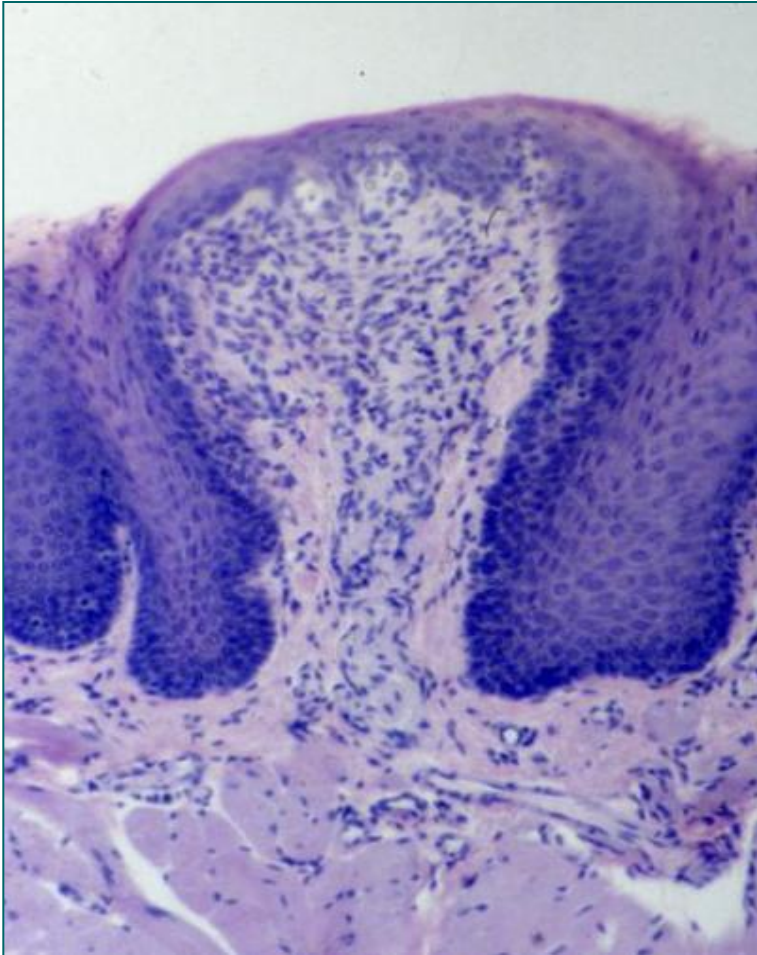
- Налазе се у слузници **дорзалне стране** језика.
- Имају **механичку** или **густативну** улогу.
- Према облику, разликују се четири врсте папила:
  - **Кончасте папиле** (papillae filiformes)
  - **Печуркасте папиле** (papillae fungiformes)
  - **Опшанчене папиле** (papillae (circum) valatae)
  - **Листасте папиле** (papillae foliatae)

# Кончасте папиле



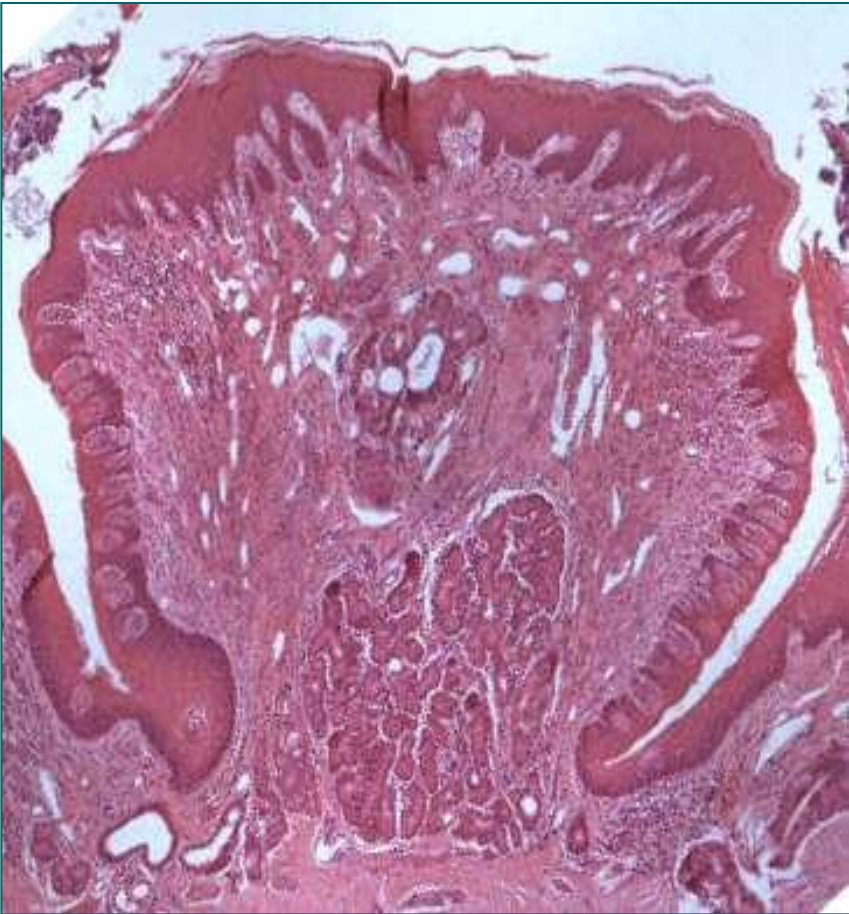
- **Најбројније** и најситније.
- **Дифузно** распоређене по дорзалној површини језика.
- Плочасто-слојевити епител са орожавањем.  
(беличаста површина језика).
- **Не садрже густативне квржице** – представљају механичке папиле.

# Печуркасте папиле



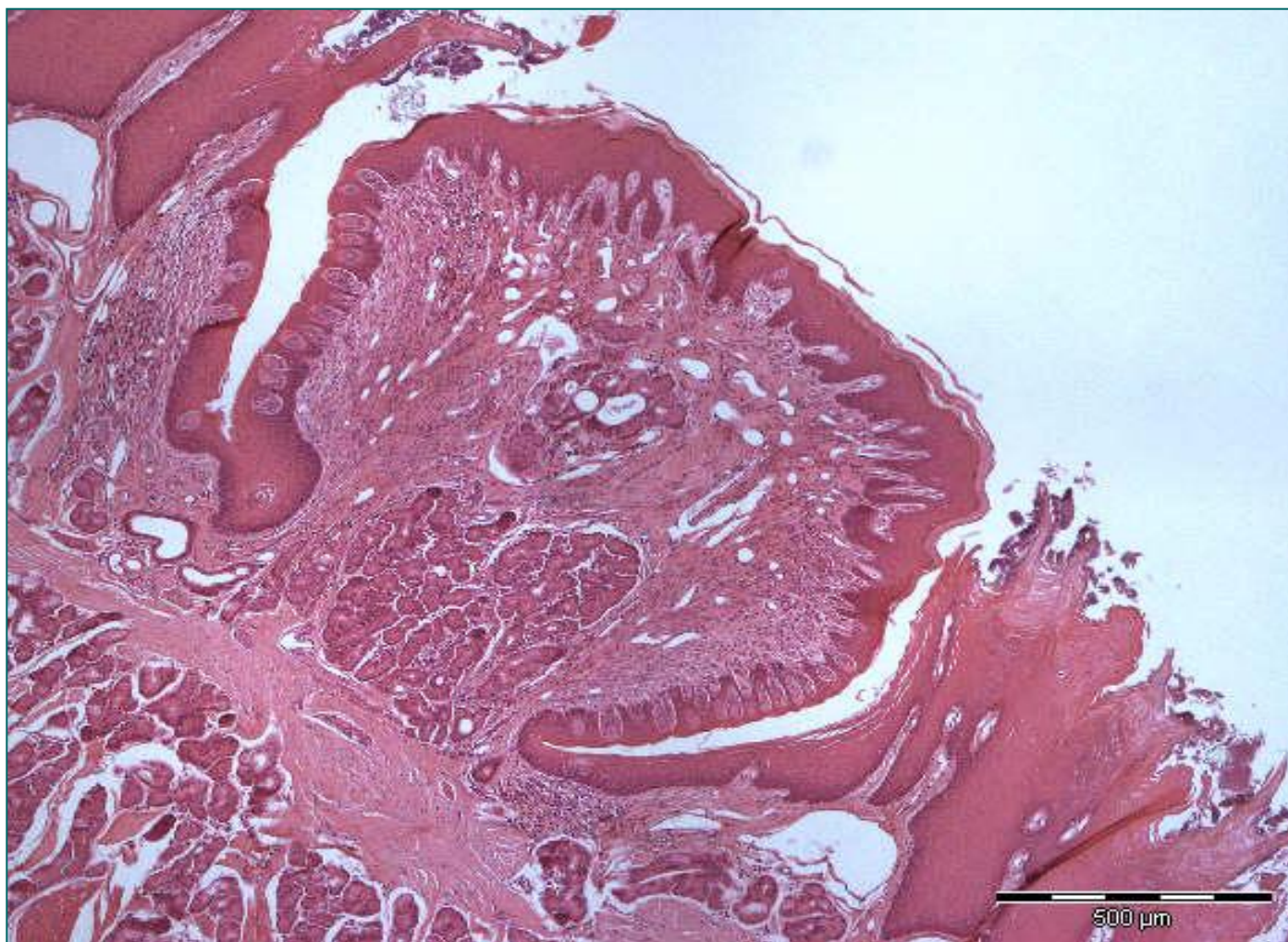
- Прекривене танким, делимично орожалим плочасто-слојевитим епителом.
- **Црвене боје** – крвни судови ламине проприје испод танког епитела.
- Налазе се између кончастих папила (**има их око 200**).
- Спадају у **механичке папиле**.
- У **дечјем добу** поседују густативне корпускуле локализоване у апикалном делу.

# Опшанчене папиле

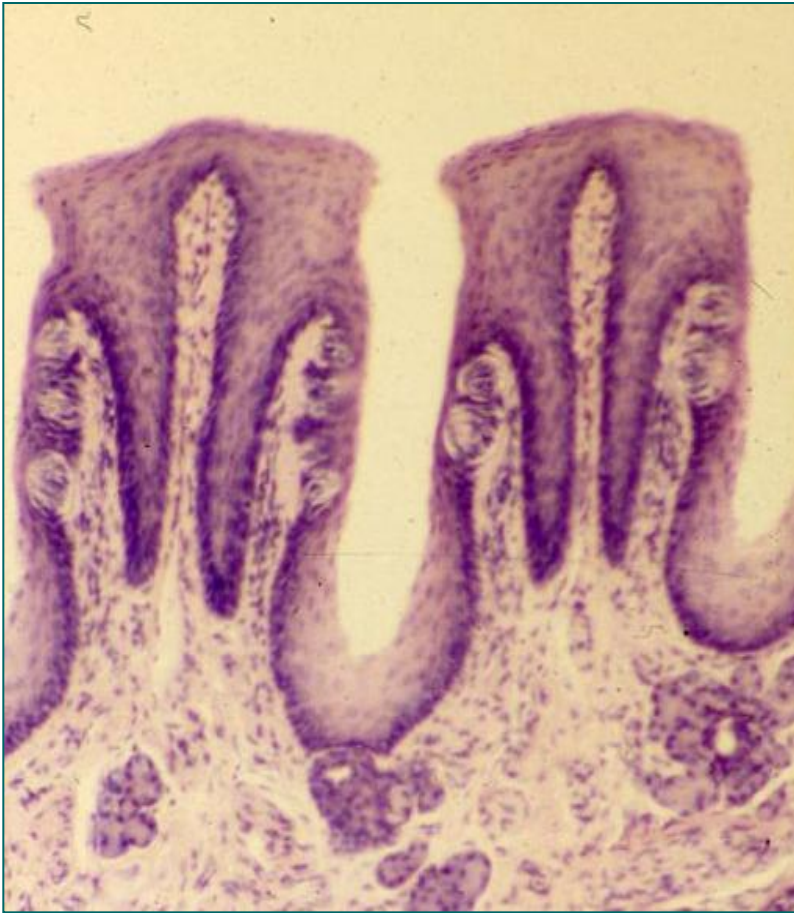


- **Највеће** папиле.
- Има их од **6 до 12**.
- Смештене су у једном низу испред ***sulcus terminalis***-а.
- Целом циркумференцом окружене су шанцем.
- У шанац се уливају одводни канали серозних **фон Ебнерових пљувачних жлезда**.
- Епител је са **горње површине кератинизован**, са бочних страна некератинизован.
- Бочно су у великом броју локализовани **густативни корпускули** (густорецепторне квржице)

# Опшанчена папила

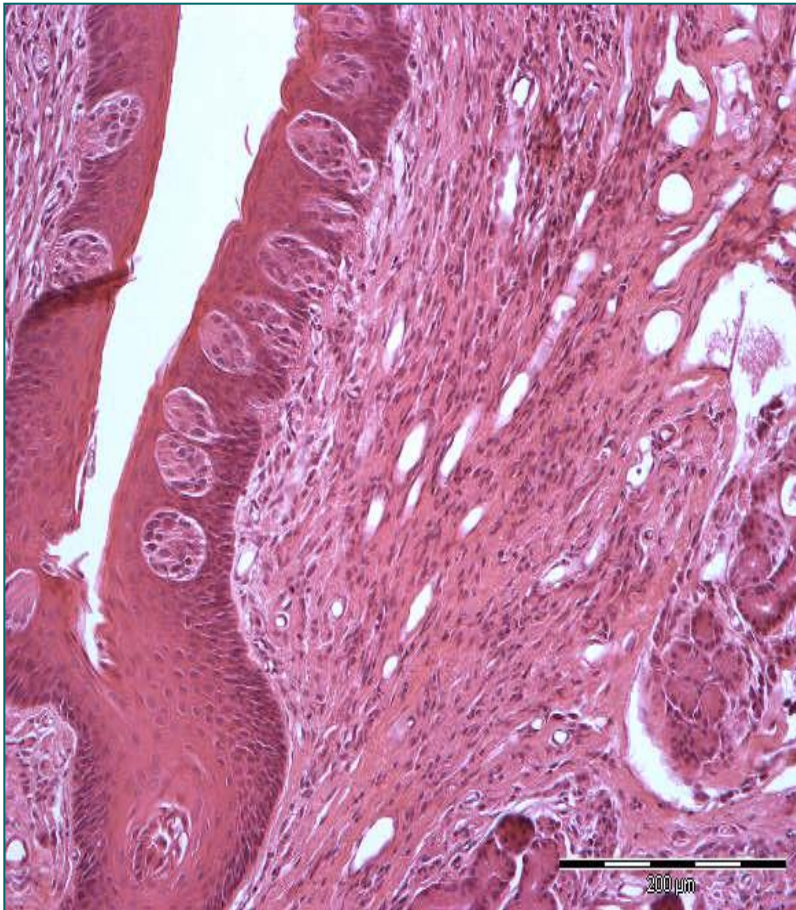


# Листасте папиле



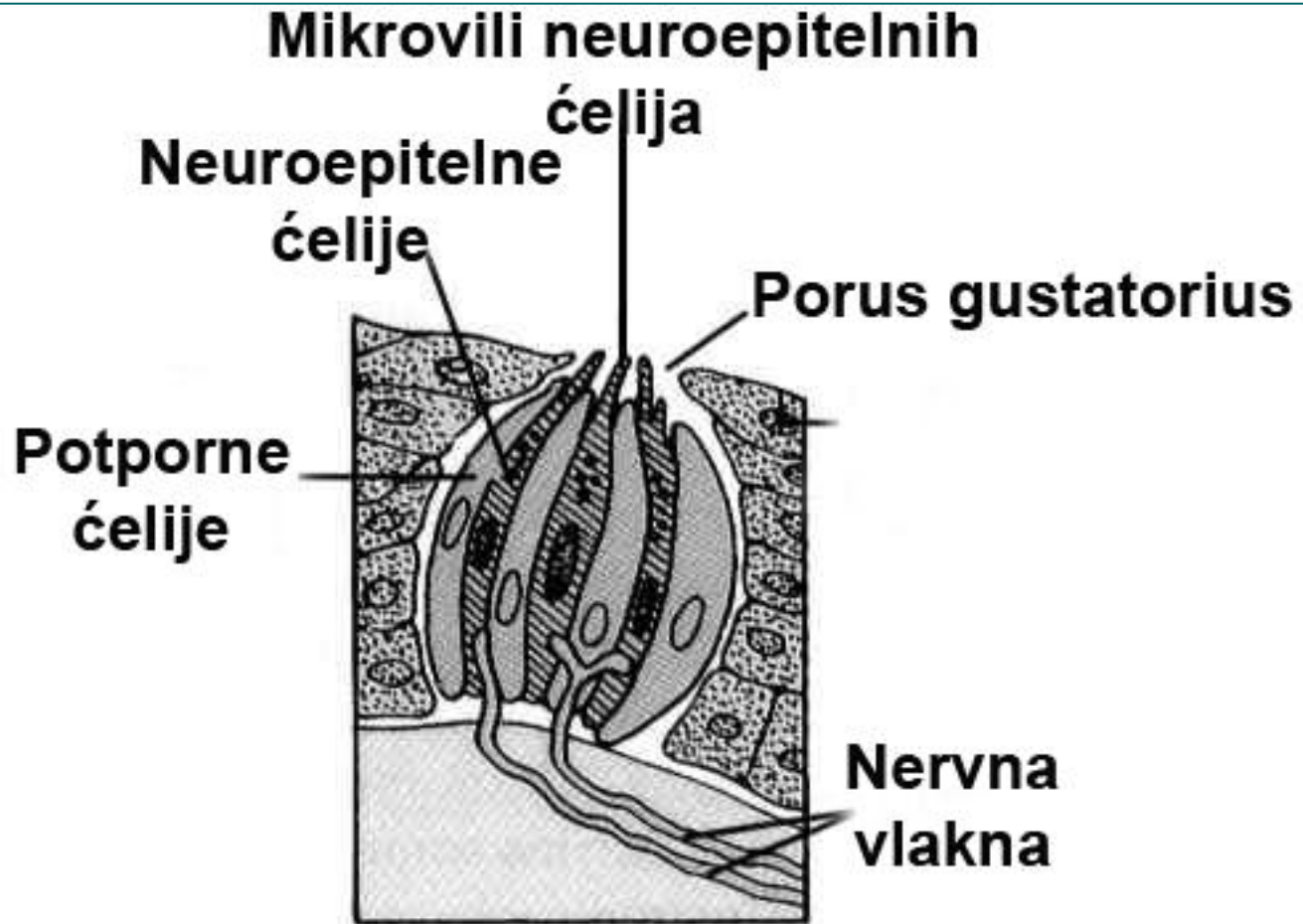
- Међусобно су одвојене жлебовима у које се уливају одводни канали пљувачних жлезда.
- Има их укупно од **8 до 10**.
- Смештене су на **задњем делу ивице језика**.
- Поседују **појединачне густативне корпускуле** на бочним странама и при дну жлеба.
- Код **одраслих** долази до њихове инволуције.

# Густативни корпускули (caliculi gustatorii)



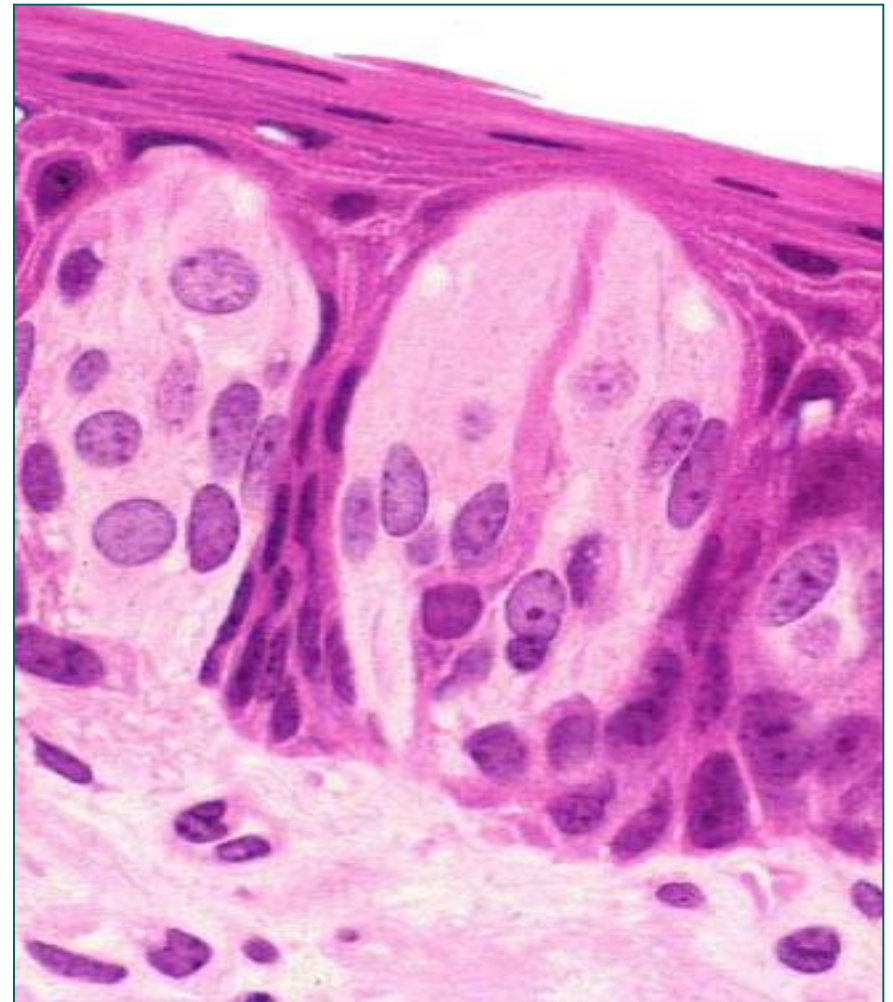
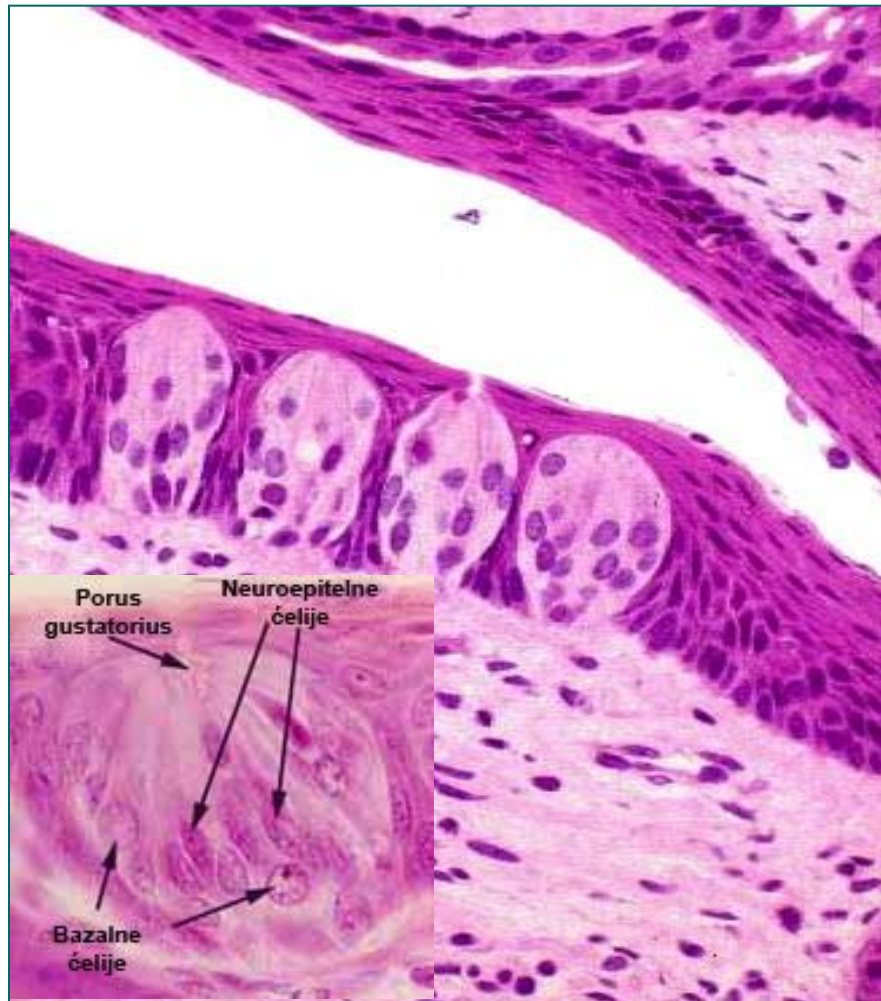- Присутни су у **опшанченим** (највећи број), **печуркастим** и **листасти** папилама, а у мањем броју и у епителу меког непца, ждрела, епиглотиса и глосопалатиналног лука.
- Овалног облика са меридијално распоређеним ћелијама.
- На **базалном** полу су **нервна влакна**, на **апикалном** полу је **пора** (у контакту са усном дупљом)
- Сдрже **базалне, неуроепителне** и **потпорне** (тамне) ћелије.
- **Неуроепителне ћелије** су високе, садрже микровиле (усмерене ка пори).
- **Плазмалема микровила** – хеморецептори за слатко, слано, кисело и горко.
- На **базалном полу** су у контакту са влакнима **VII, IX и X** кранијалног нерва.

# Густативни корпускул

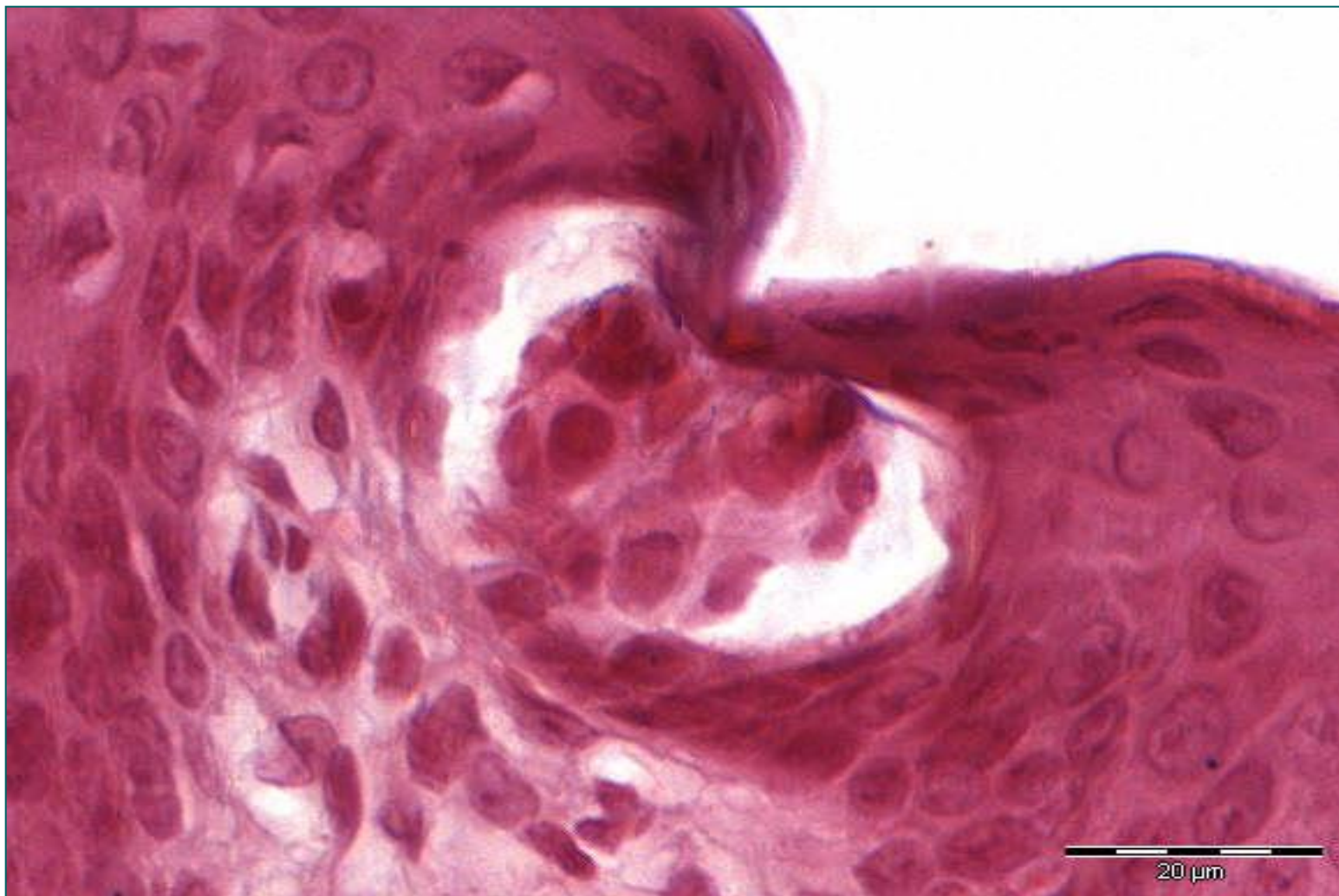


Seeley, Rod R.; T.D. Stephens, and P. Tate. (1996).  
Essentials of Anatomy & Physiology, 2nd ed.. Mosby, NY. pg.240.

# Густативни корпускули

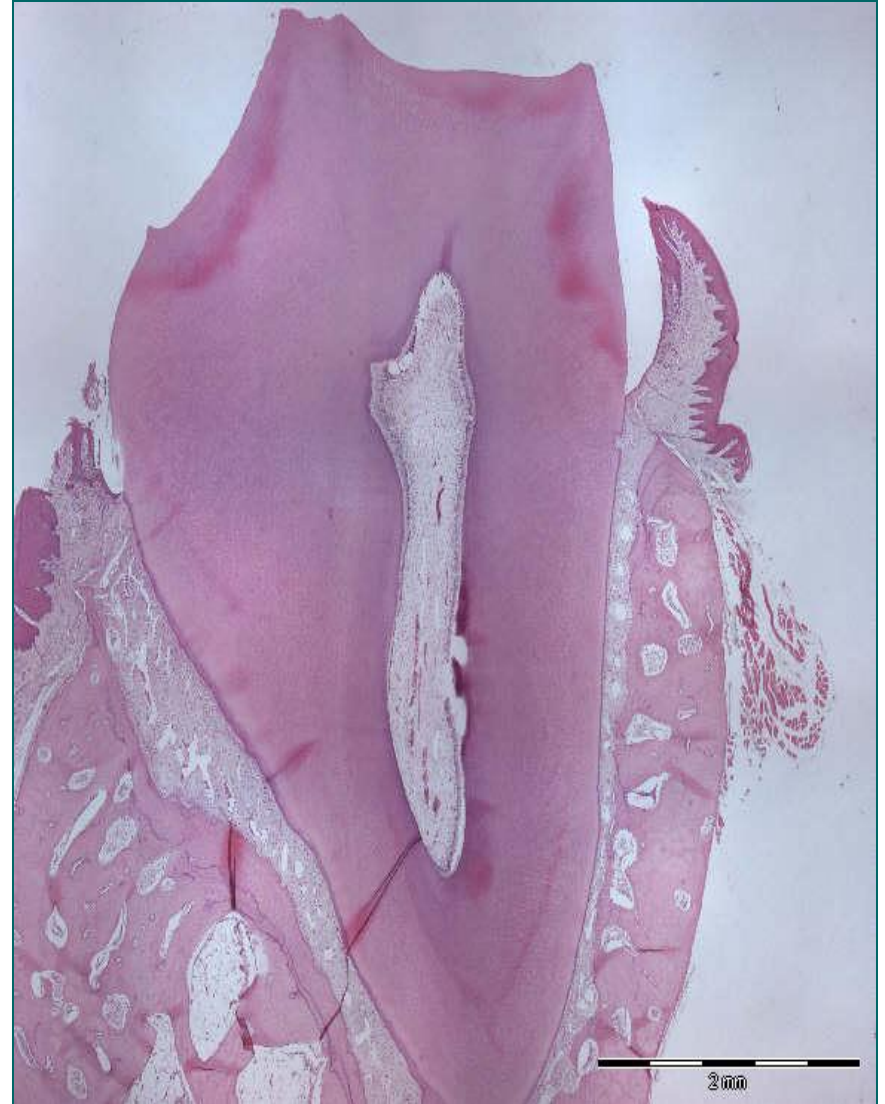


# Густативни корпускул



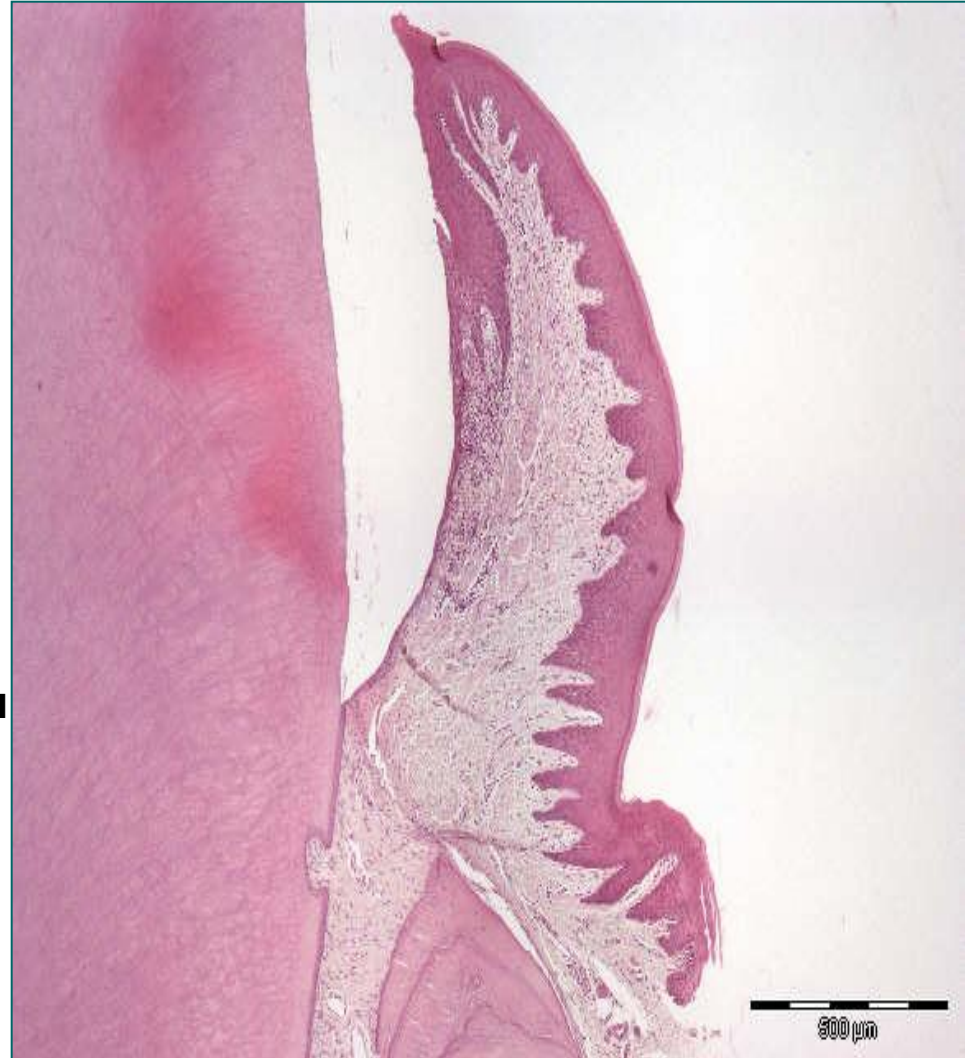# Десни (gingiva)

- **Гингива** облаже **алвеоларне наставке** горње и доње вилице причвршћујући се око врата зуба.
- Између зуба и гингиве налази се **алвеоларни сулкус**.
- **Спољашња страна десни** (у вестибулуму) наставља се на слuzницу усана и образа.
- **Унутрашња страна десни** прелази у слuzницу непца и подјезичног предела.
- Слободне ивице десни граде **међузубне папиле**.
- Гингива је грађена од **плочасто-слојевитог епитела** и **ламине проприје**.

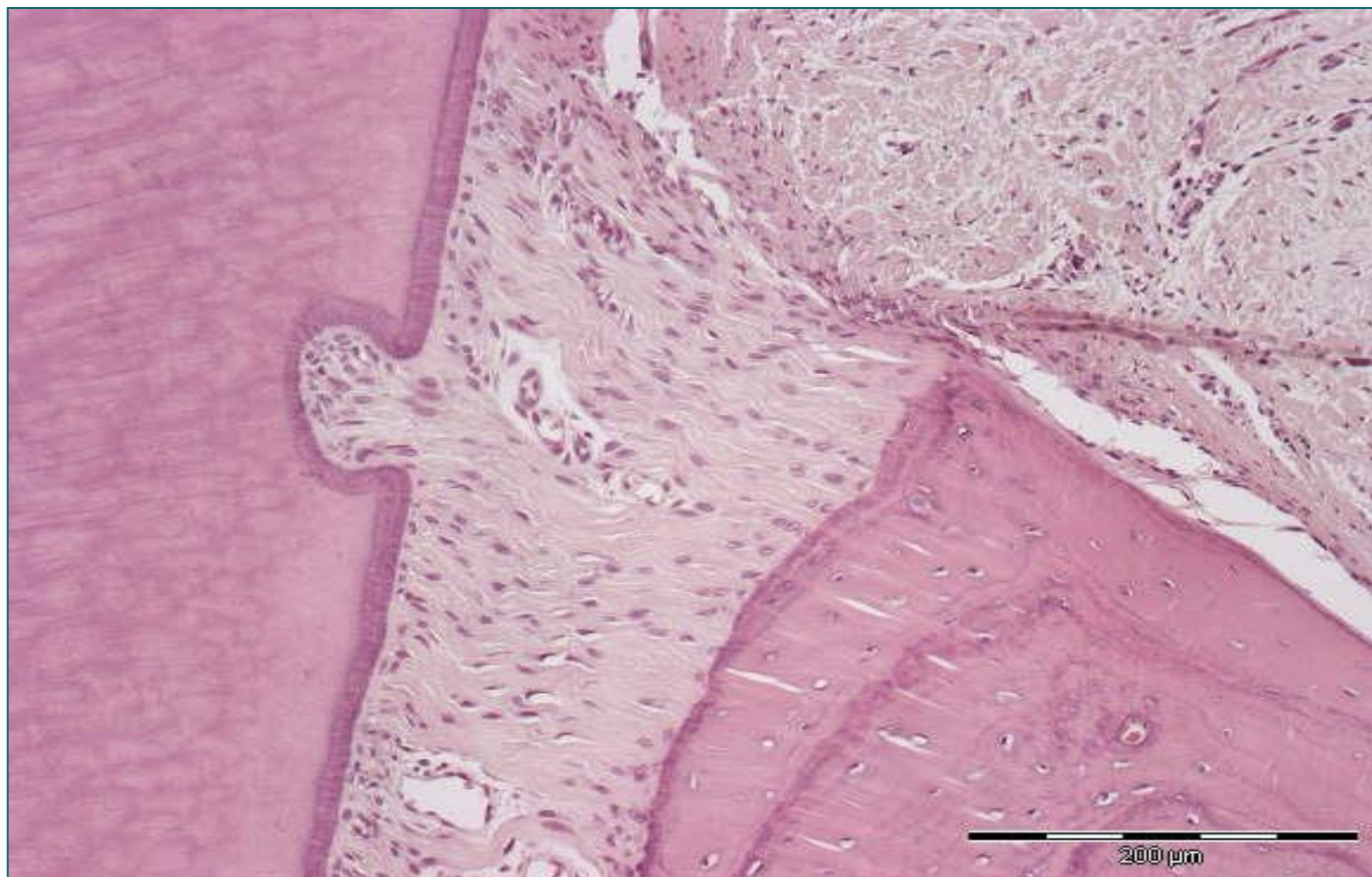


# Десни (gingiva)

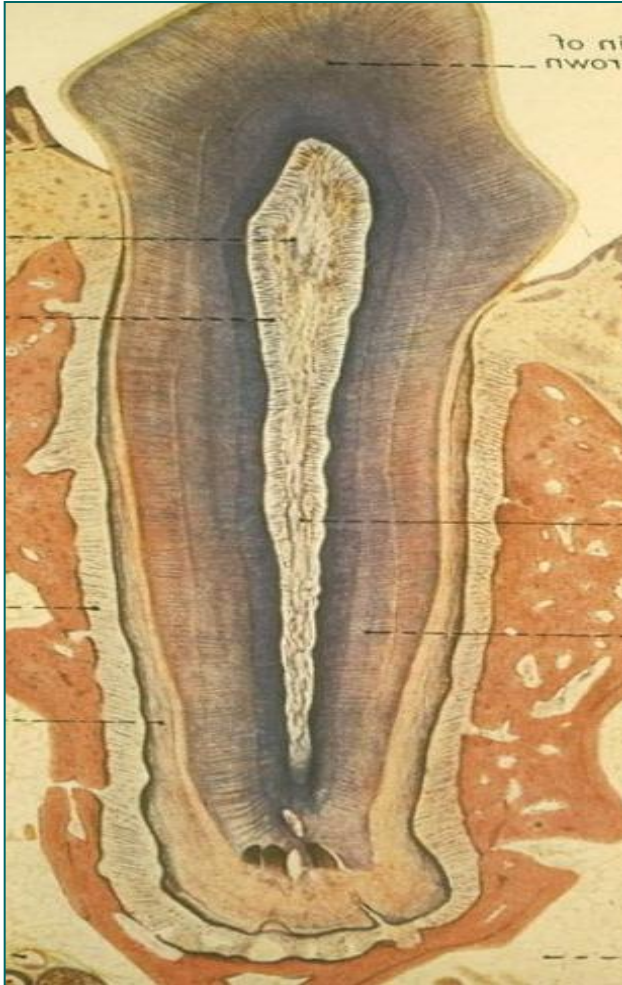
- Епител гингиве дели се на **орални**, **сулкусни** и **припојни**.
- **Орални епител** – спољашња површина гингиве (подсећа на епидермис, блажи облик кератинизације – паракератинизација).
- **Сулкусни епител** – плочасто-слојевит епител без орожавања са ниским или одсутним дермалним папилама.
- **Припојни епител** – јединствен епител у телу човека. Тањи је од оралног и сулкусног, садржи **базални** и **супрабазални слој** ћелија. Висока **митотска активност** ћелија (обнавља се за 6 дана). Везивање за површину зуба – епителна инсерција.
- **Лamina propriја** садржи **папиларни** и **ретикуларни слој**.



# Припојни епител гингиве

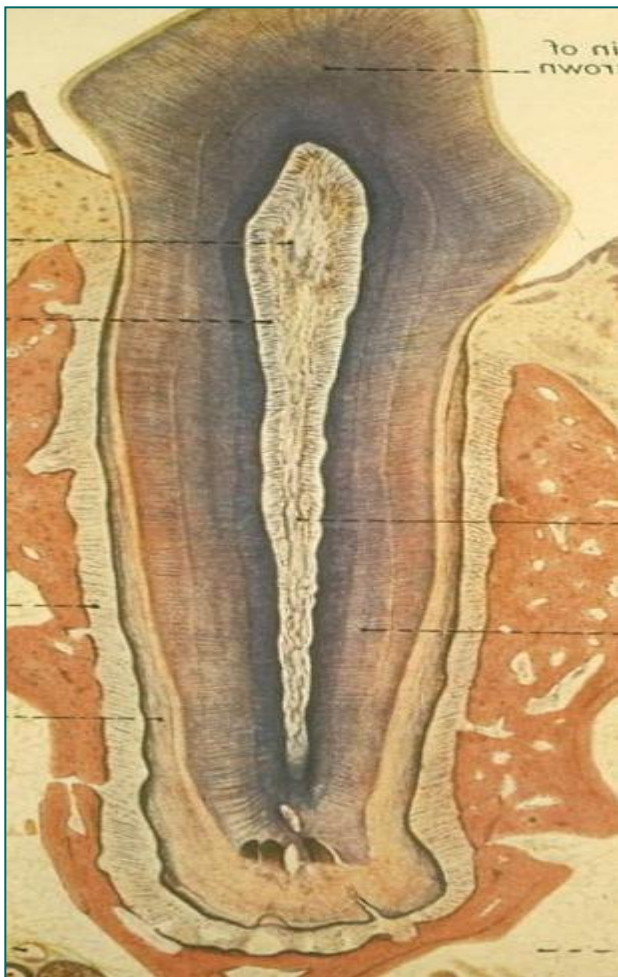


# Зуби (dentes)



- **Круна зуба** (corona dentis)
- **Врат зуба** (collum dentis)
- **Корен зуба** (radix dentis)
- Централна шупљина у круници гради **cavitas dentis**.
- У корену зуба шупљина је цевасто сужена – **canalis radialis dentis**.
- Шупљина зуба испуњена је **зубном пулпом**.

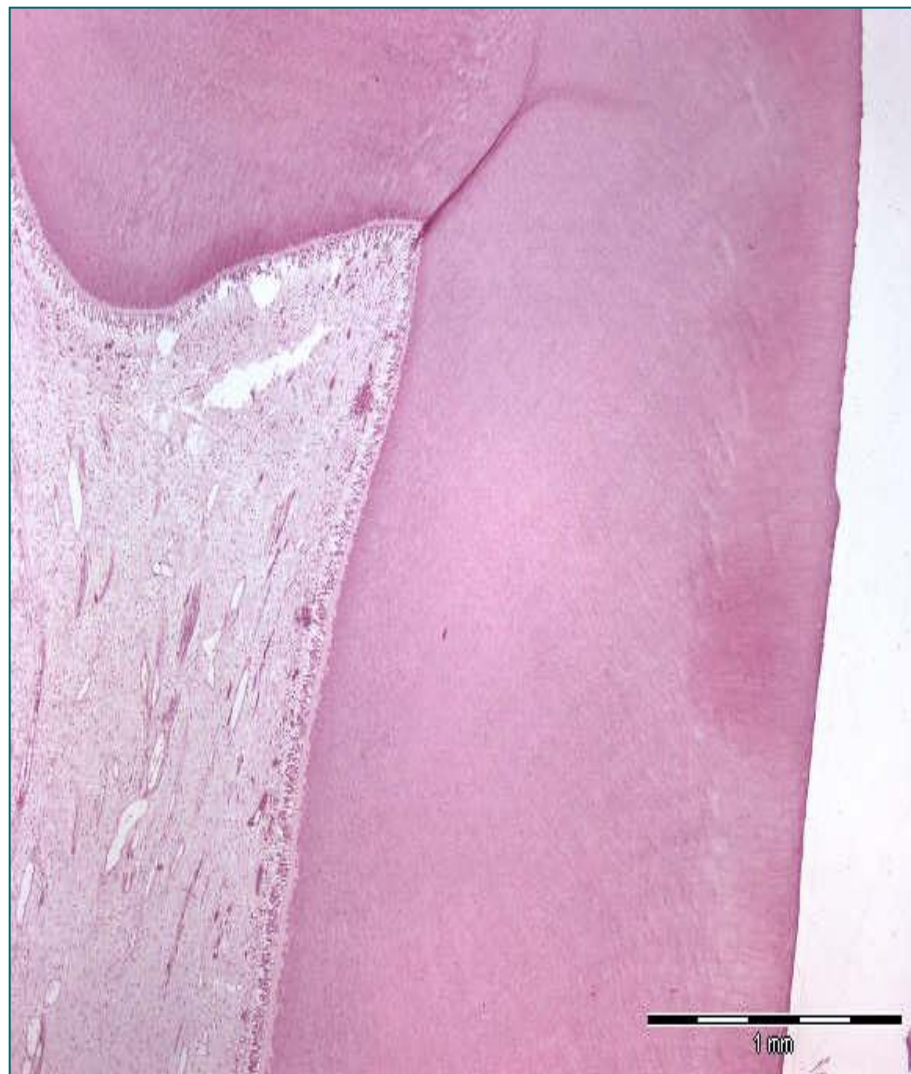# Зуби (dentes)



- Око зубне пулпе налази се **дентин**, који се протеже кроз круницу, врат и корен зуба.
- У круници зуба дентин је прекривен **зубном глеђи** (глеђ, енамелум), док је у корену прекривен **цементом**.
- Зуби су фиксирани за алвеоларне наставке вилица помоћу **десни** и **периодонцијума**.

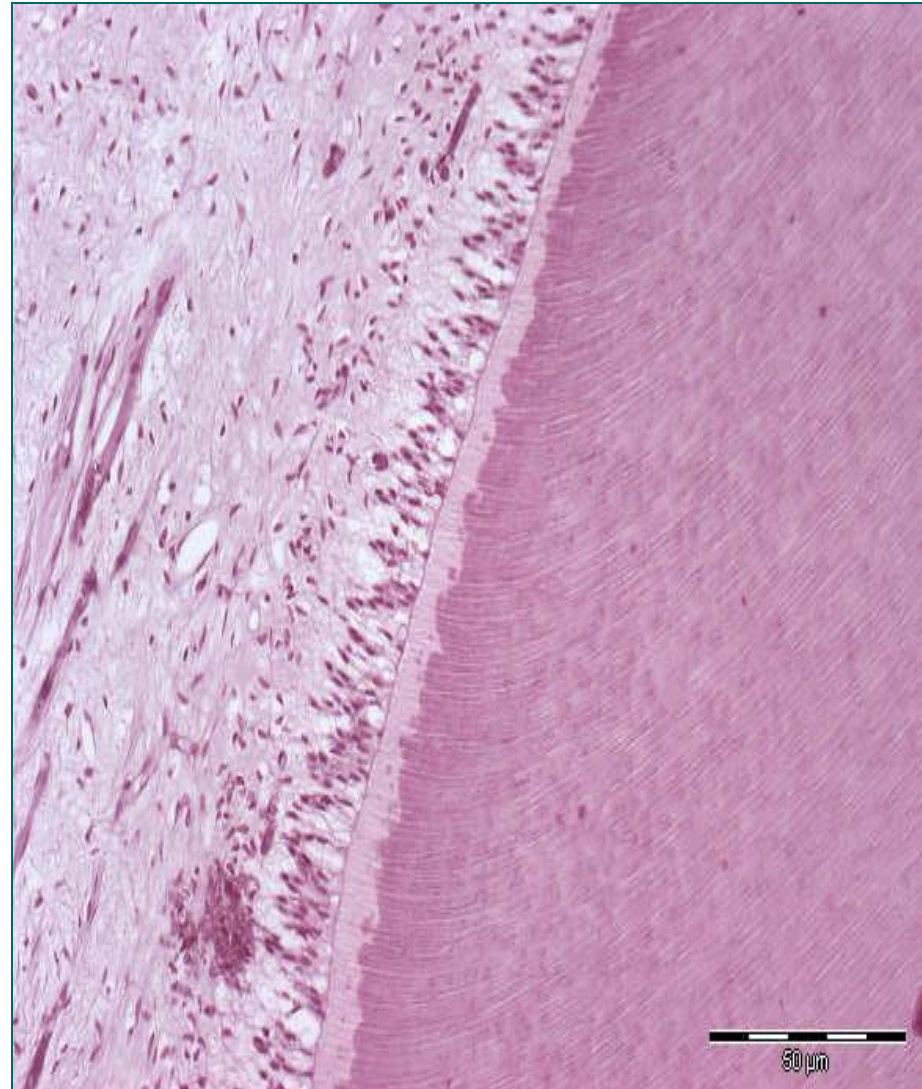
# Зубна пулпа (pulpa dentis)

- Испуњава шупљину зуба.
- Растресито везивно ткиво, крвни, лимфни судови и нервна влакна.
- Садржи неколико зона
- (од дентина ка центру пулпе):
  - **Одонтобластна**
  - **Бесћелијска**
  - **Целуларна**
  - **Централна**

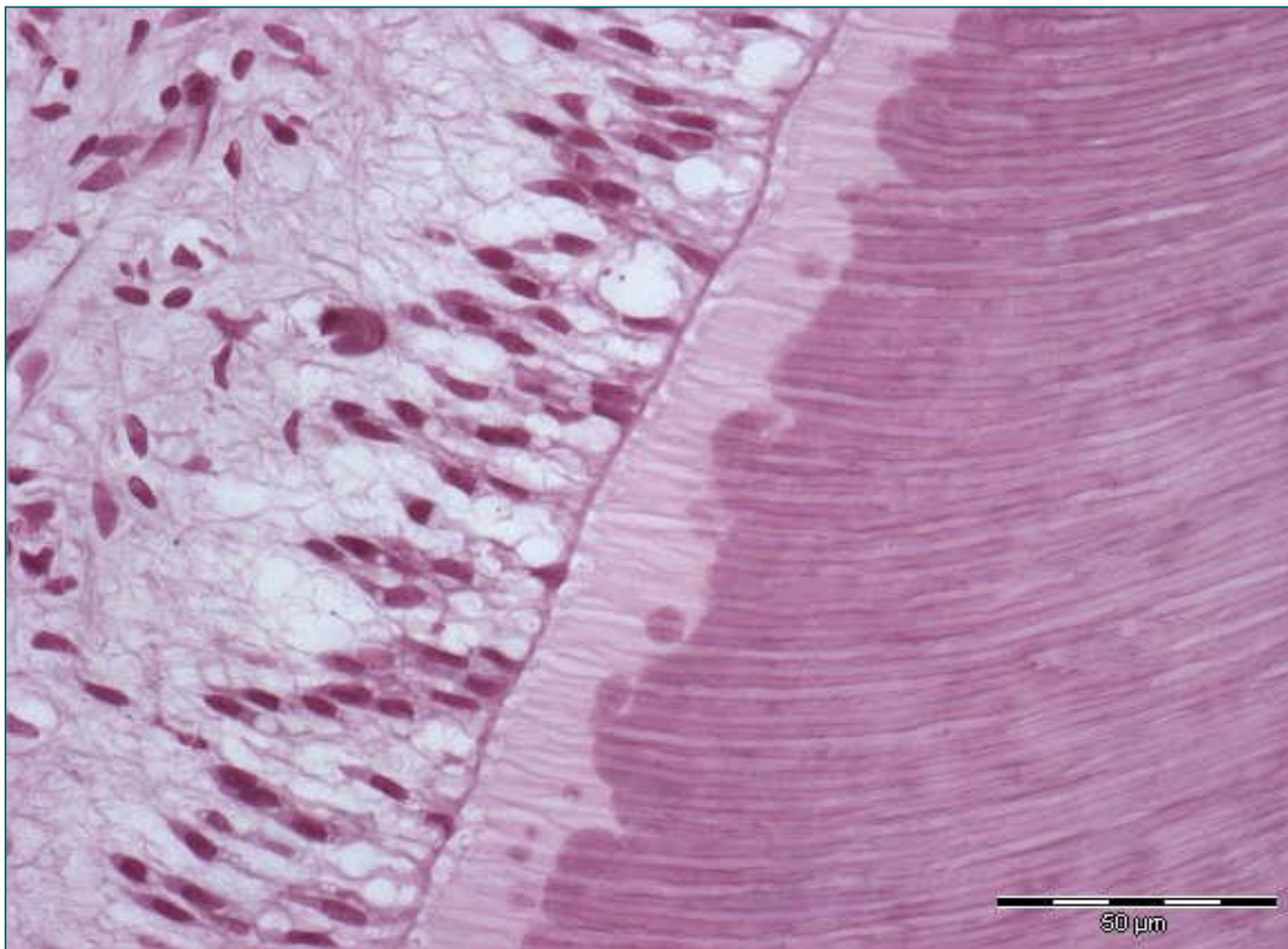


# Одонтобластна зона пулпе

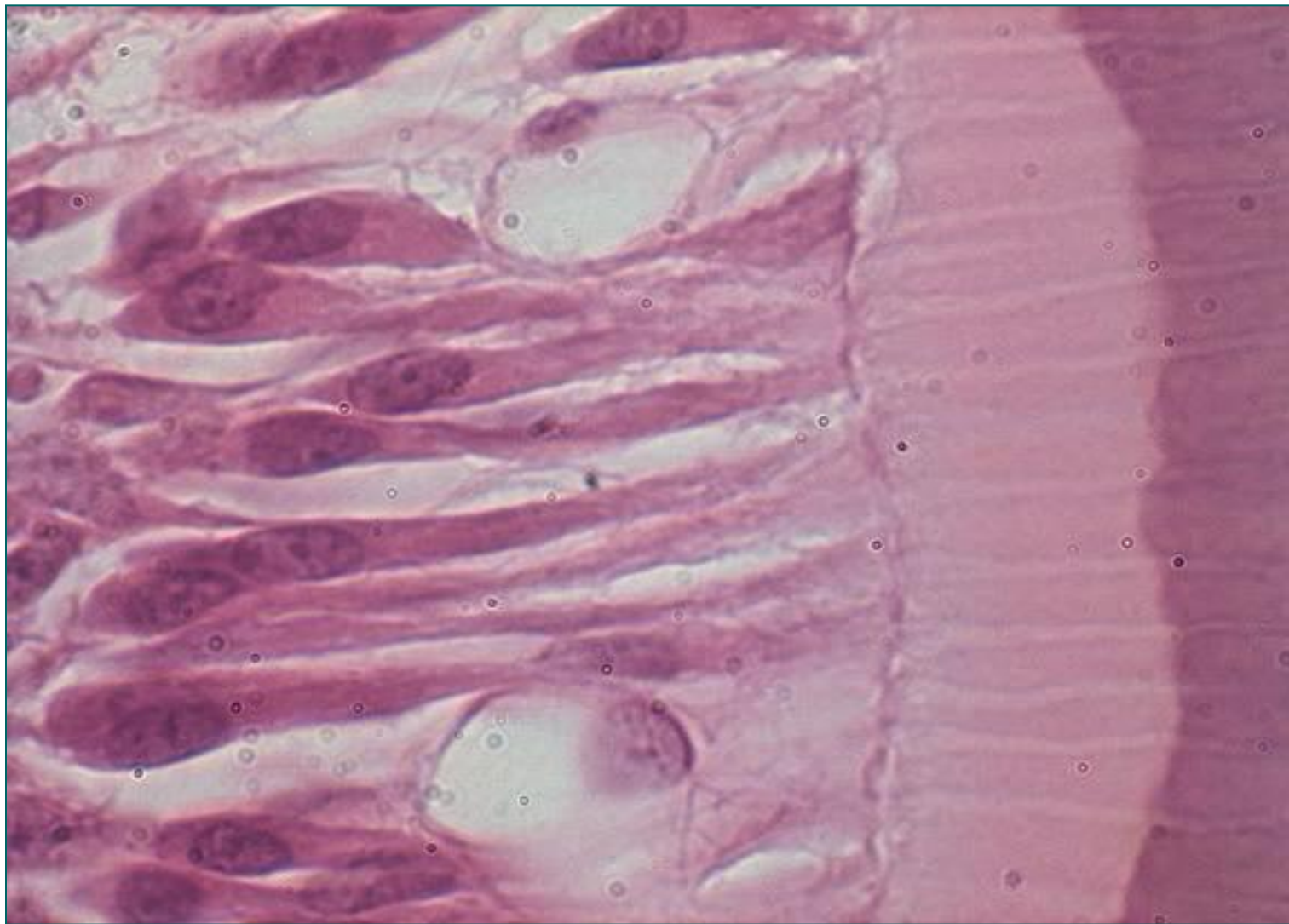
- **Одонтобласти** су високе, цилиндричне ћелије у палисадном низу у површном слоју пулпе.
- Синтетишу **предентин** (органиски део дентина).
- **Немају способност деобе** (обнављају се из дубљих преодонтобласта)
- **Не представљају епител** јер не поседују базалну ламину.
- Са **апикалног пола** се према дентину пружа цитоплазматски продужетак-**Томесово влакно**.
- Преко апикалног пола и Томесовог влакна предентин се одашиље у дентин. Минерализацијом предентина настаје **дентин**.
- Настанком нових слојева дентина, одонтобласти се померају ка центру пулпе и Томесово влакно се издужује.



# Одонтобласты

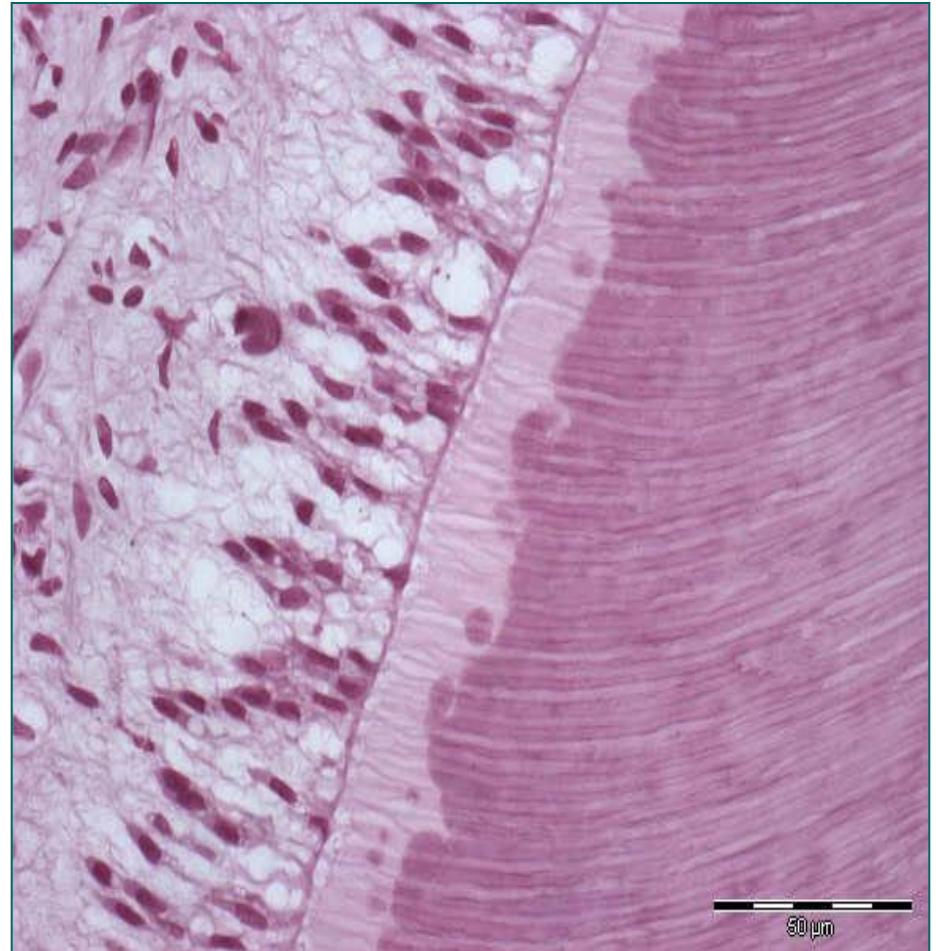


# Одонтобласты



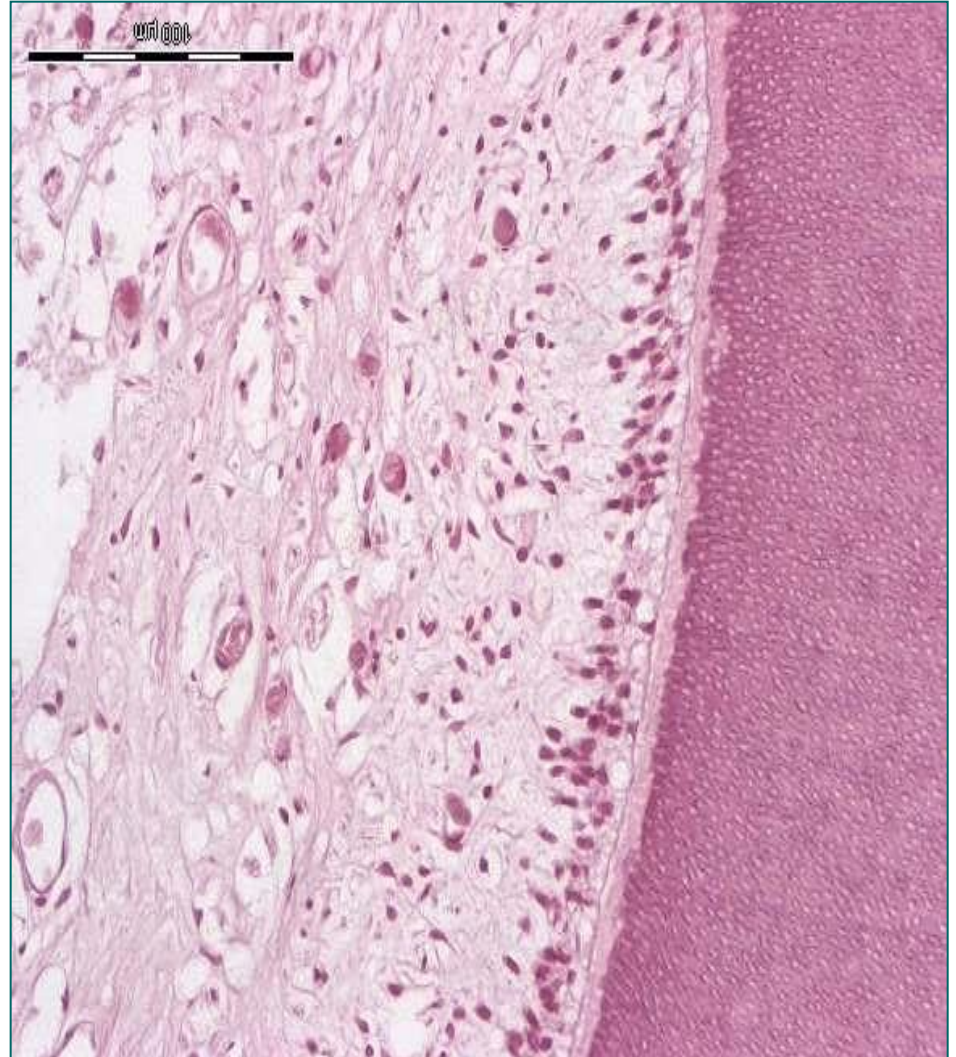
# Вејлова бесћелијска зона пулпе

- Налази се **испод одонтобласта**.
- Садржи **субодонтобластни сплет** нервних влакана.
- **Мијелинизована нервна влакна** улазе у пулпу кроз апикални отвор заједно са крвним судовима.
- У субодонтобластној бесћелијској зони **губи се мијелински омотач**.
- Представљају **рецепторе за бол**.
- Завршавају се **између одонтобласта**, поједина преко дентинских тубула улазе у предентин и дентин.



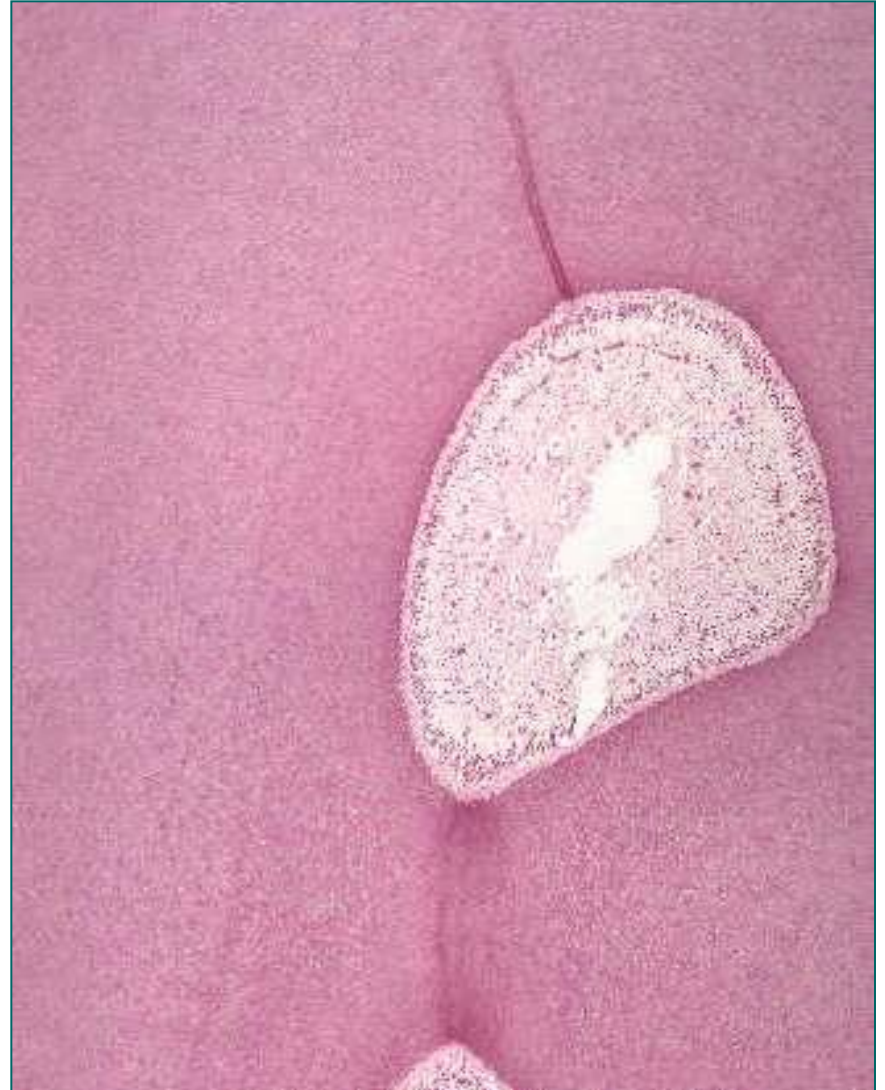# Зона пулпе богата ћелијама

- Трећи слој зубне пулпе чини **зона богата ћелијама**.
- Садржи **фибробласте, недиференциране ћелије и преодонтобласте**.
- Осим ових ћелија, присутни су и лимфоцити, плазмоцити, макрофаги, еозинофили и мастоцити.



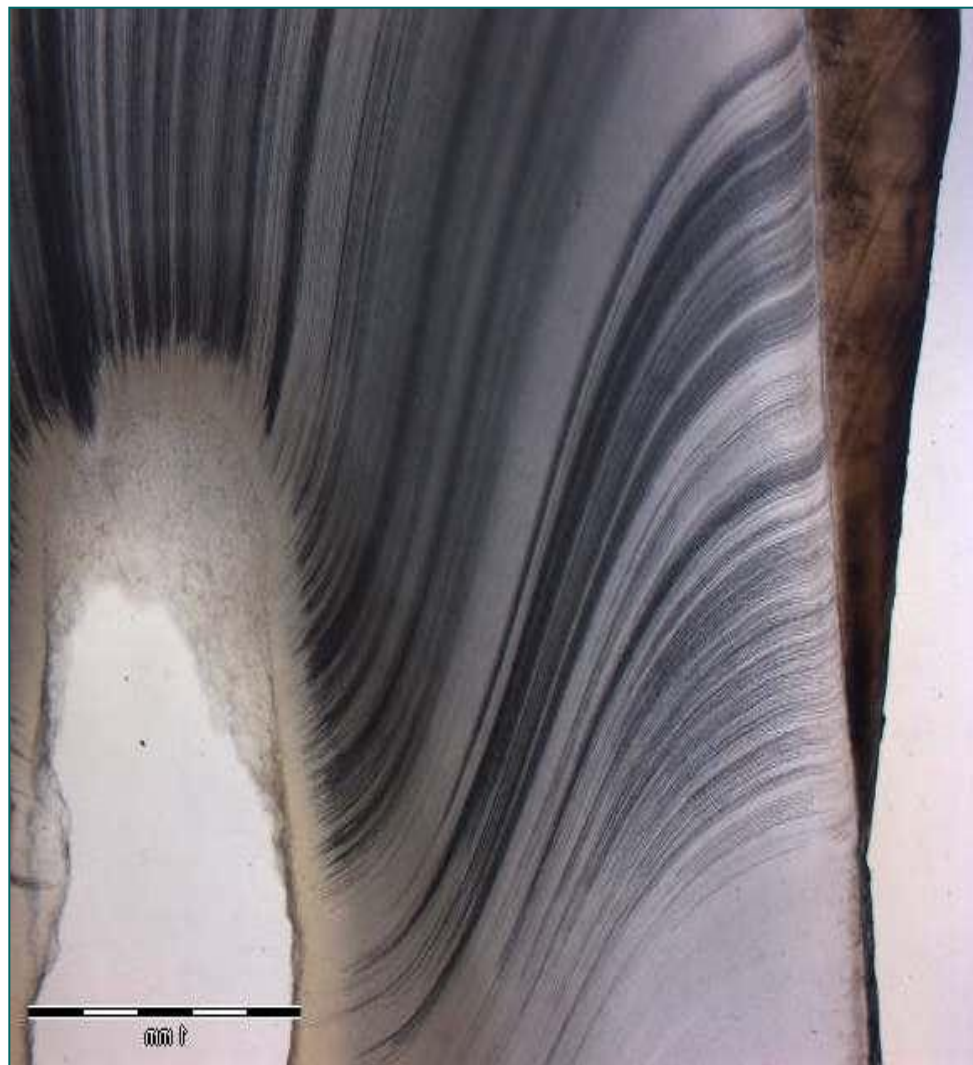
# Централна зона пулпе

- Средишњи део пулпе заузима **централна зона**.
- Најбројније ћелије су **фибробласти** – **луче колагена влакна** и основну супстанцу.
- У основној супстанци доминира **хијалуронска киселина**.
- У централној зони налазе се **крвни судови и нерви**.
- Старењем пулпа подлеже регресивним променама.



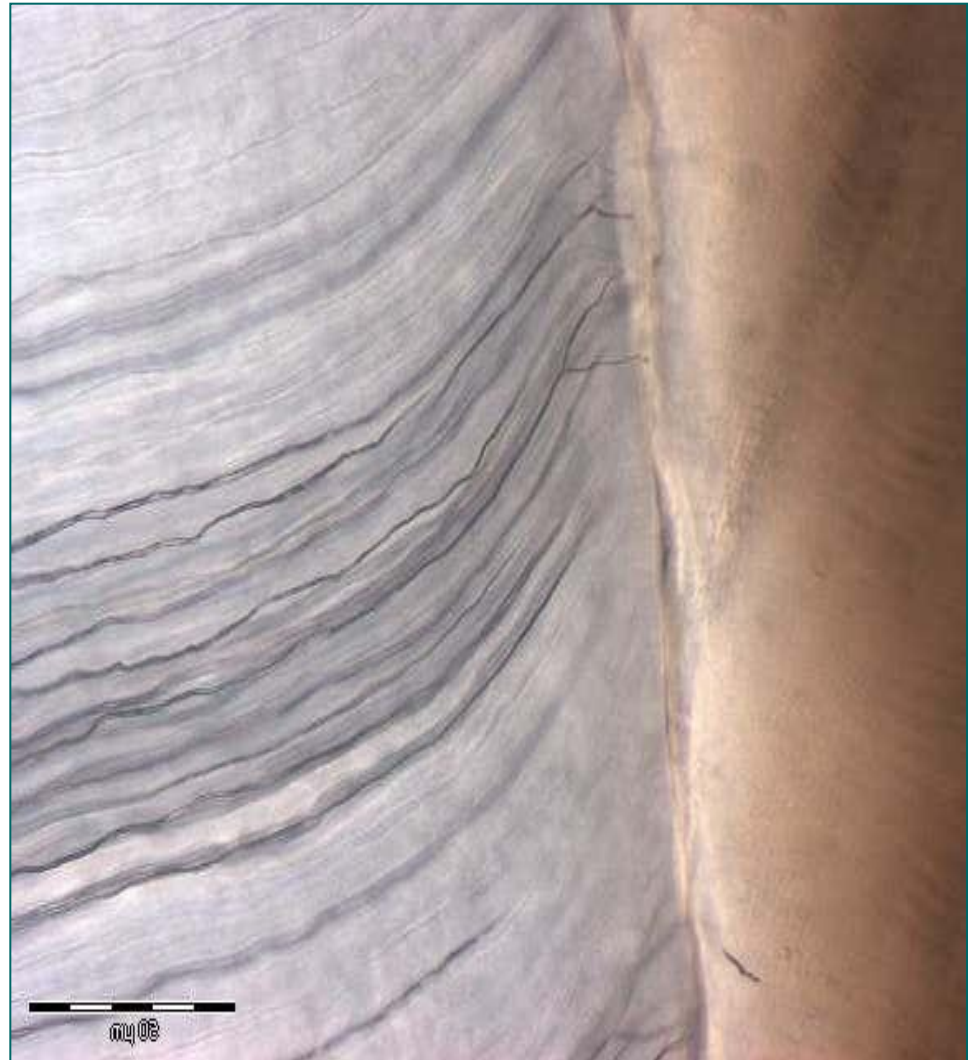
# Дентин

- Минерализовано везивно ткиво (неорганске материје чине око 70% дентина).
- **Не садржи ћелије ни крвне судове.**
- Кроз дентин пролазе **дентински тубули (канални)** (1-4 $\mu$ m) – смер је од пулпе ка глеђи.
- У каналићима су **Томесова влакна** одонтобласта, колагена влакна, немијелизована нервна влакна и дентинска течност.




# Дентин

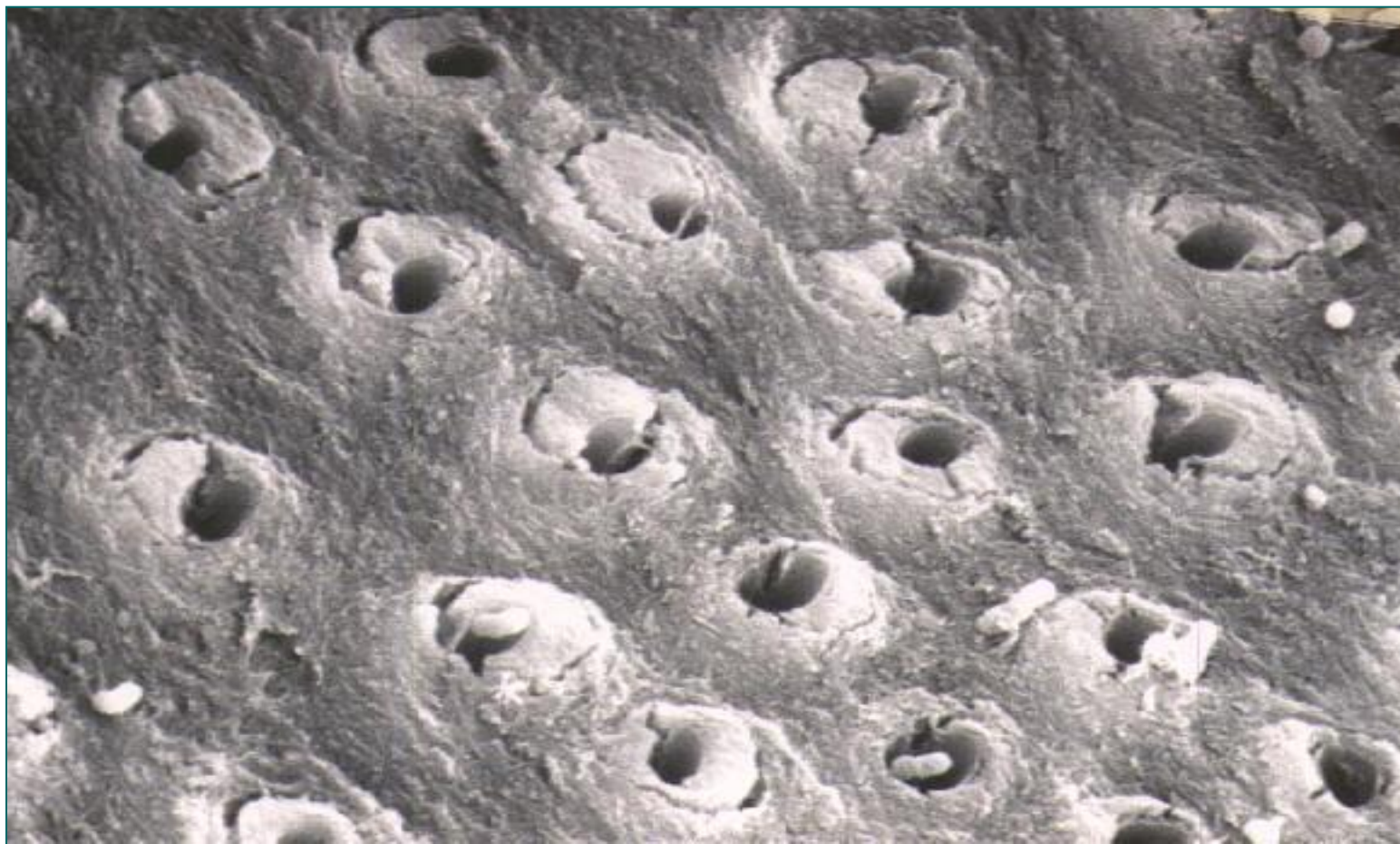
- На **граници према глеђи** дентински тубули скрећу лучно или се слепо завршавају.
- Анастомозирају се међусобно преко узаних **дентинских каналића**.
- Зид дентинског тубула чини танак прстен хиперминерализованог дентина – **интратубуларни** или **перитубуларни** дентин.
- Главни део дентинске масе чини **интертубуларни дентин**.



# Дентински тубули (SEM)

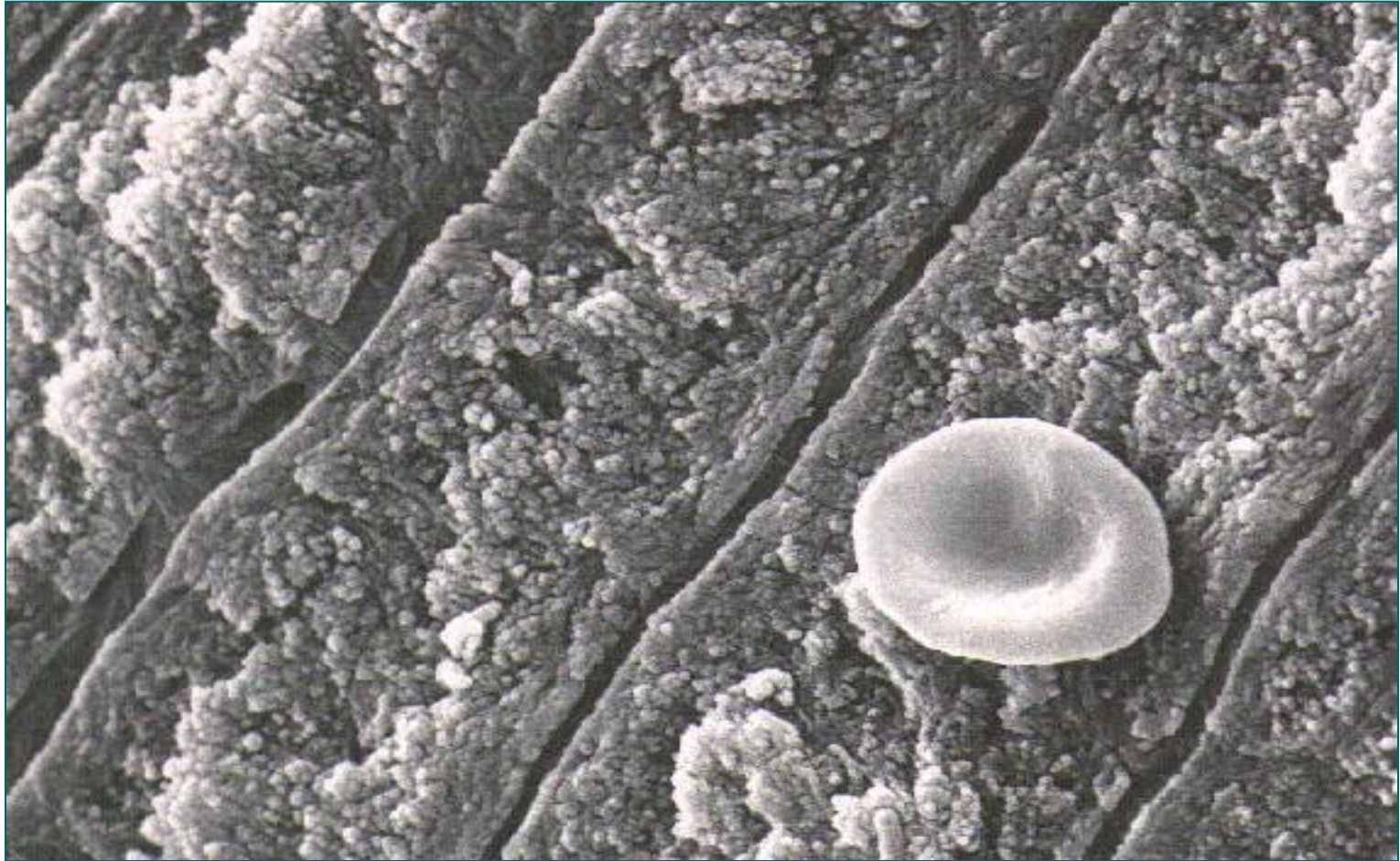


# Дентински тубули (СЕМ)



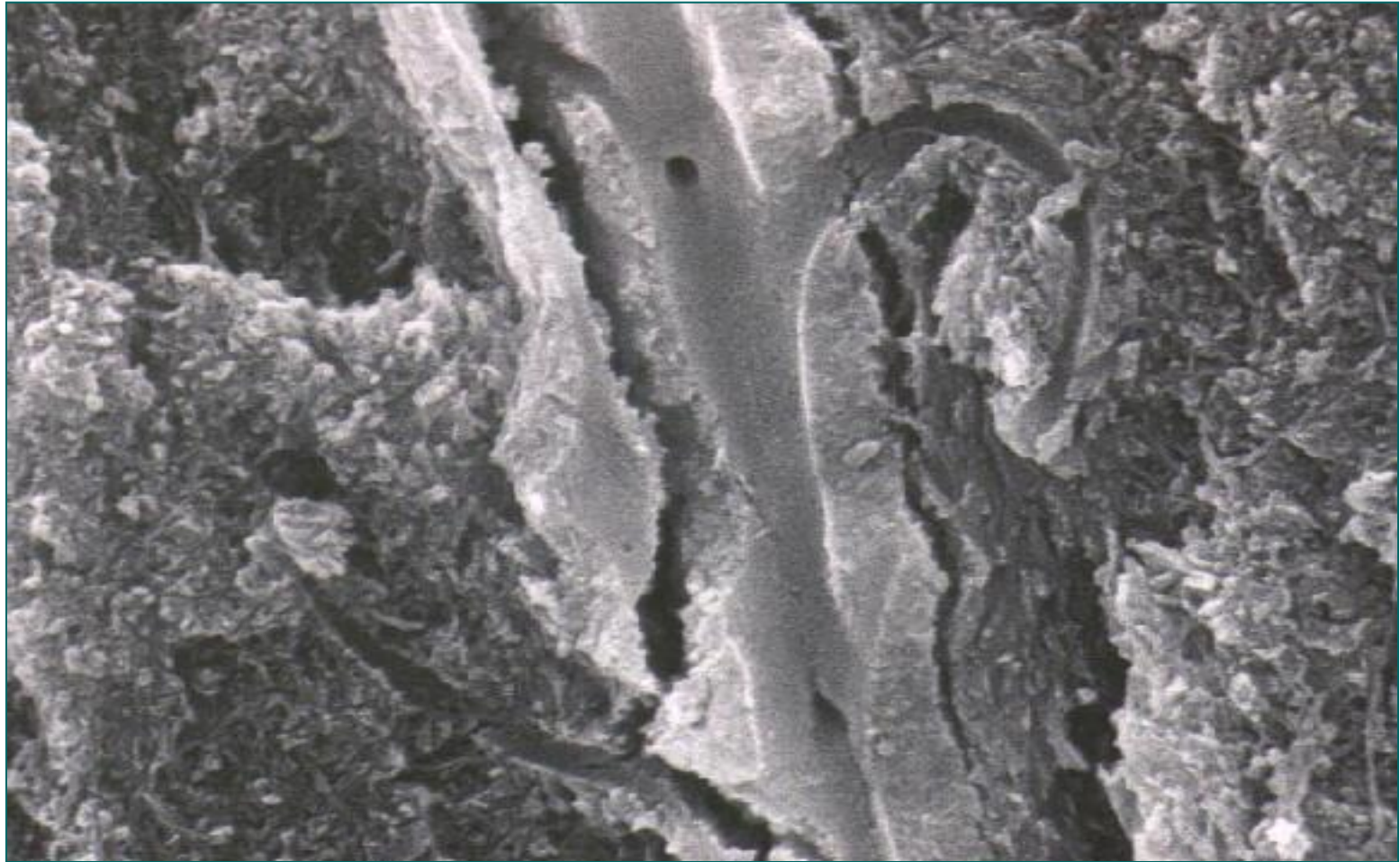
- Дентински тубули са хиперминерализованим интратубуларним дентином. Између тубула се налази интертубуларни дентин.

# Дентински тубули (СЕМ)



- Дентински тубули малог дијаметра у близини глеђи.

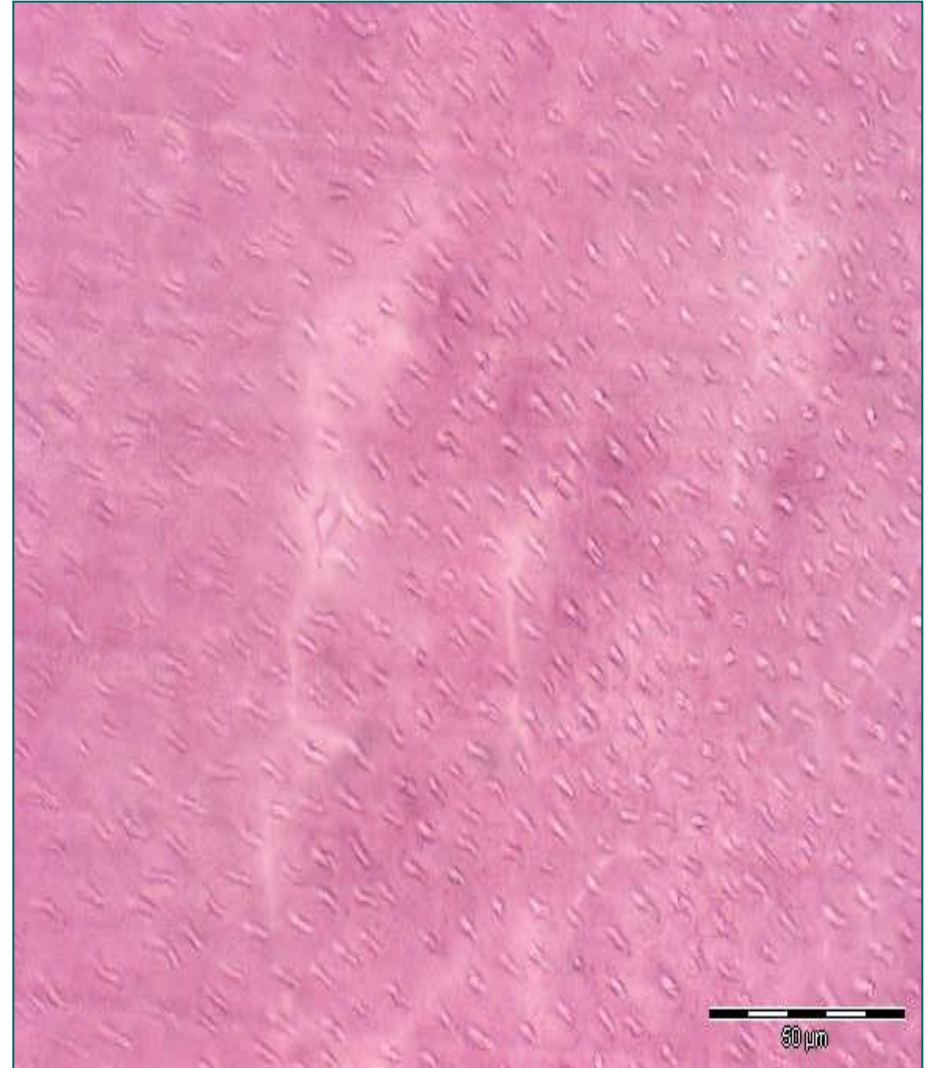
# Дентински тубули на споју дентина и глеђи (СЕМ)



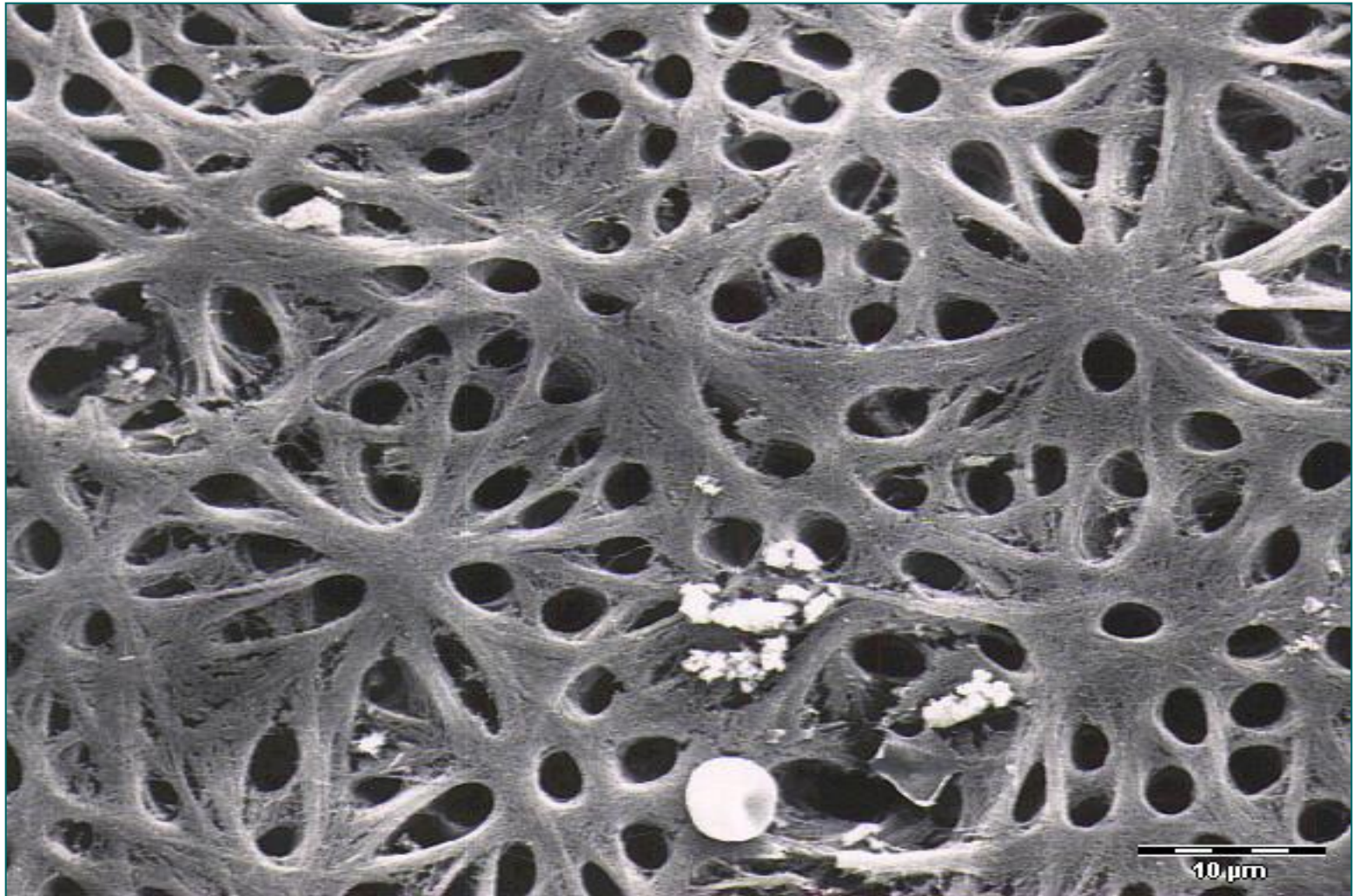
- Дентински тубули са хиперминерализованим интратубуларним дентином на споју дентина и глеђи скрећу лучно и слепо се завршавају.

# Предентин и дентин

- Од ћелијских елемената дентин садржи **наставке одонтобласта**, чије (тело на периферији зубне пулпе).
- Одонтобласти лаче **предентин** (колагена влакна и аморфна међућелијска супстанца).
- Таложењем калцијумових соли у предентин, настаје **дентин**.
- Минерализација започиње на удаљености од 5-10  $\mu\text{m}$  од плазмалеме **цитоплазматског продужетка одонтобласта**.

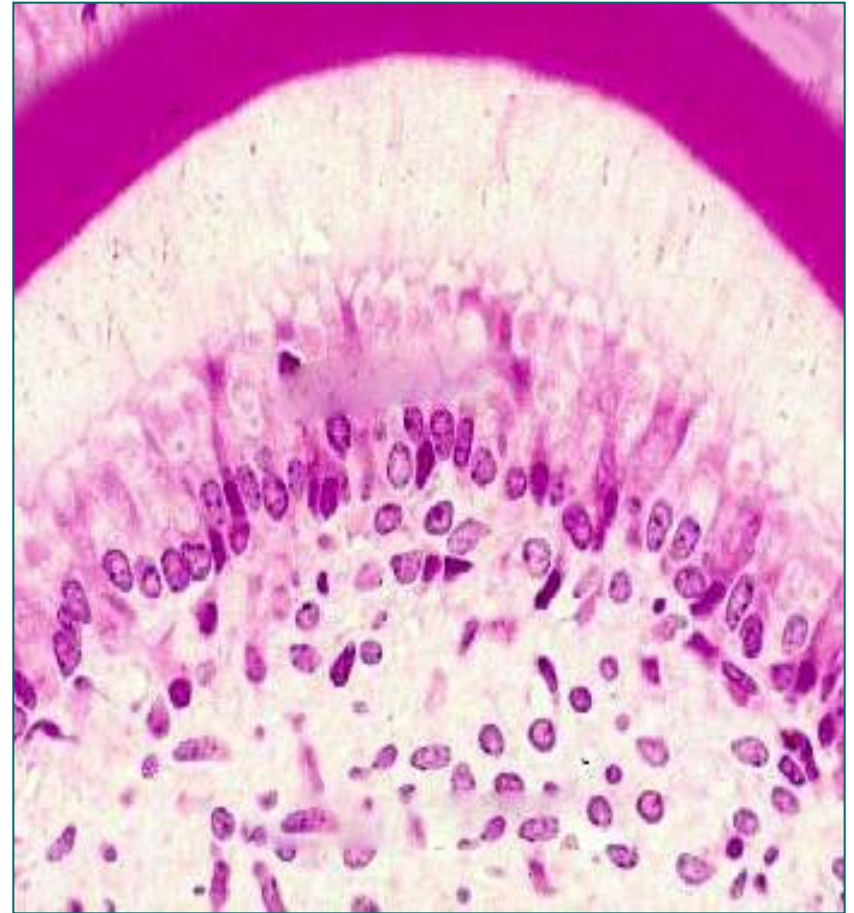


# Предентин

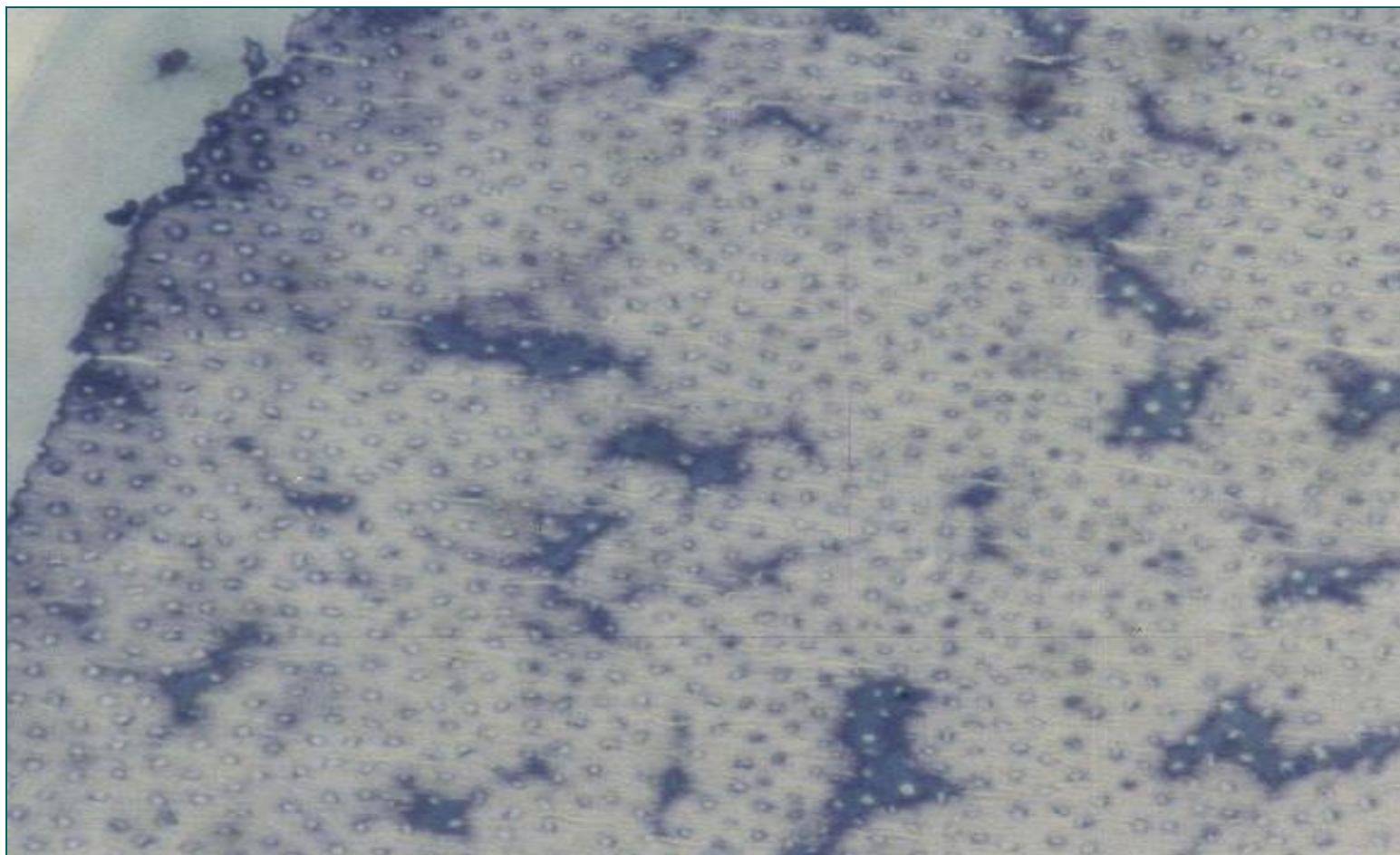


# Предентин и дентин

- Између одонтобласта и минерализованог дентина остаје слој предентина.
- Током таложења калцијумових соли, стварају се **огњишта** или **центри минерализације** који се постепено шире формирајући лоптице или глобуле.
- Између глобула се налази слабије минерализовани **интерглобуларни дентин**.
- Дентински тубули кроз интерглобуларни дентин имају **прав ток**, док у глобуларном дентину **вијугају**.



# Интерглобуларни и глобуларни дентин

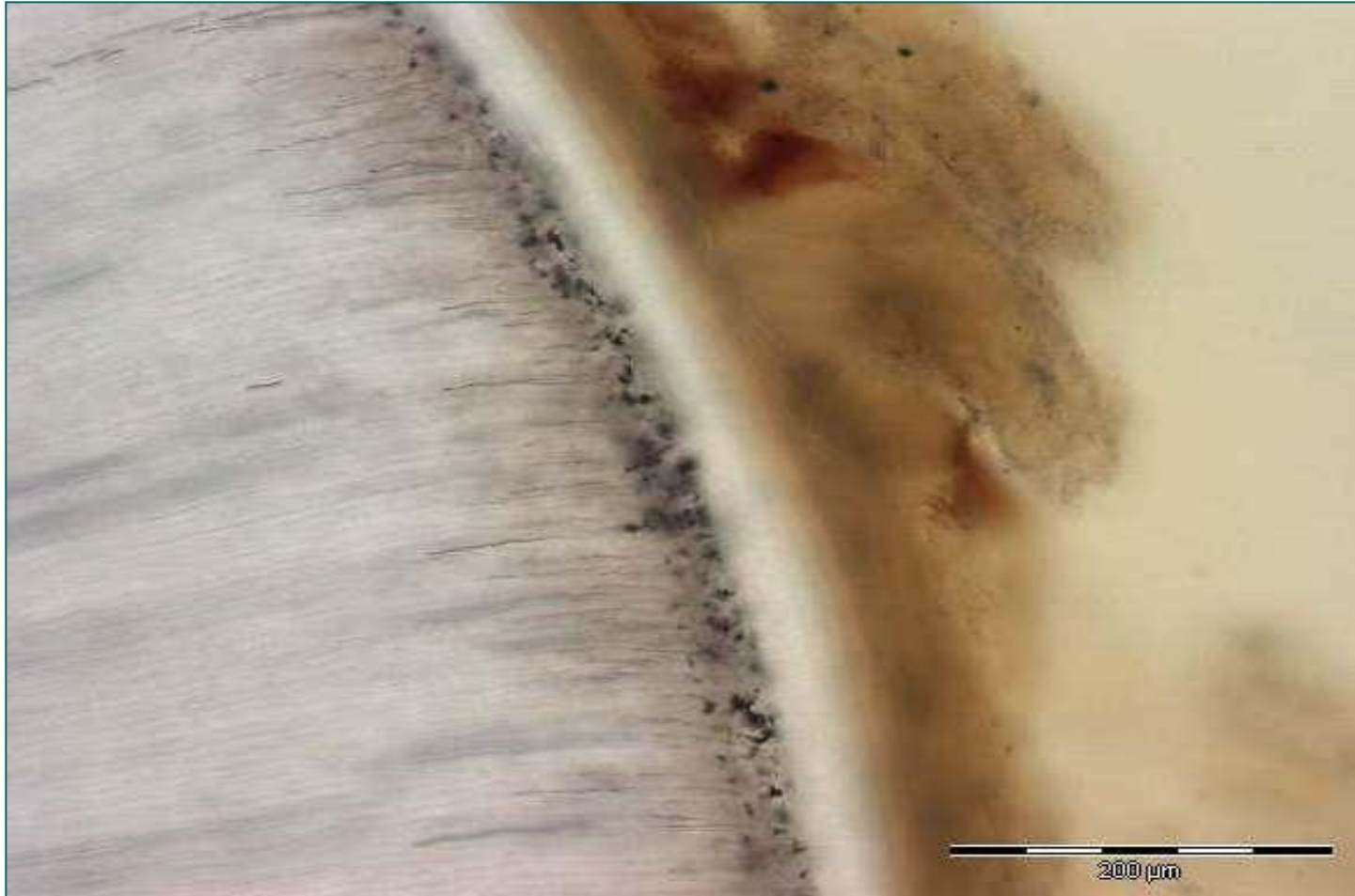


- Дентални тубули, попречни пресек, toluidin blue.

# Дентиногенеза

- Одвија се **током читавог живота**, све док је зуб виталан.
- У моменту ницања зуба, **дентин је формиран у круници**, док је у корену тек започело његово формирање.
- За **комплетно формирање** корена млечног зуба потребно је нешто више од годину дана од избијања.
- Дентин који се створи пре и током ницања зуба назива се **примарни дентин**.
- Када се заврши раст корена и зуб достигне раван оклузије, успорава се дентиногенеза и дентин који се таложи представља **секундарни дентин**.
- У патолошким стањима у одговору на стимулацију одонтобласта настаје **терцијарни** или **реактивни дентин**.
- Дентин се ствара дисконтинуирано – инкрементне линије (под правим углом у односу на дентинске тубуле).

# Томесов зрнасти слој




- У доњим деловима корена зуба, непосредно испод цемента. Настаје услед слабије минерализације – интерглобуларни дентин.

# Глеђ (substantia adamantina)

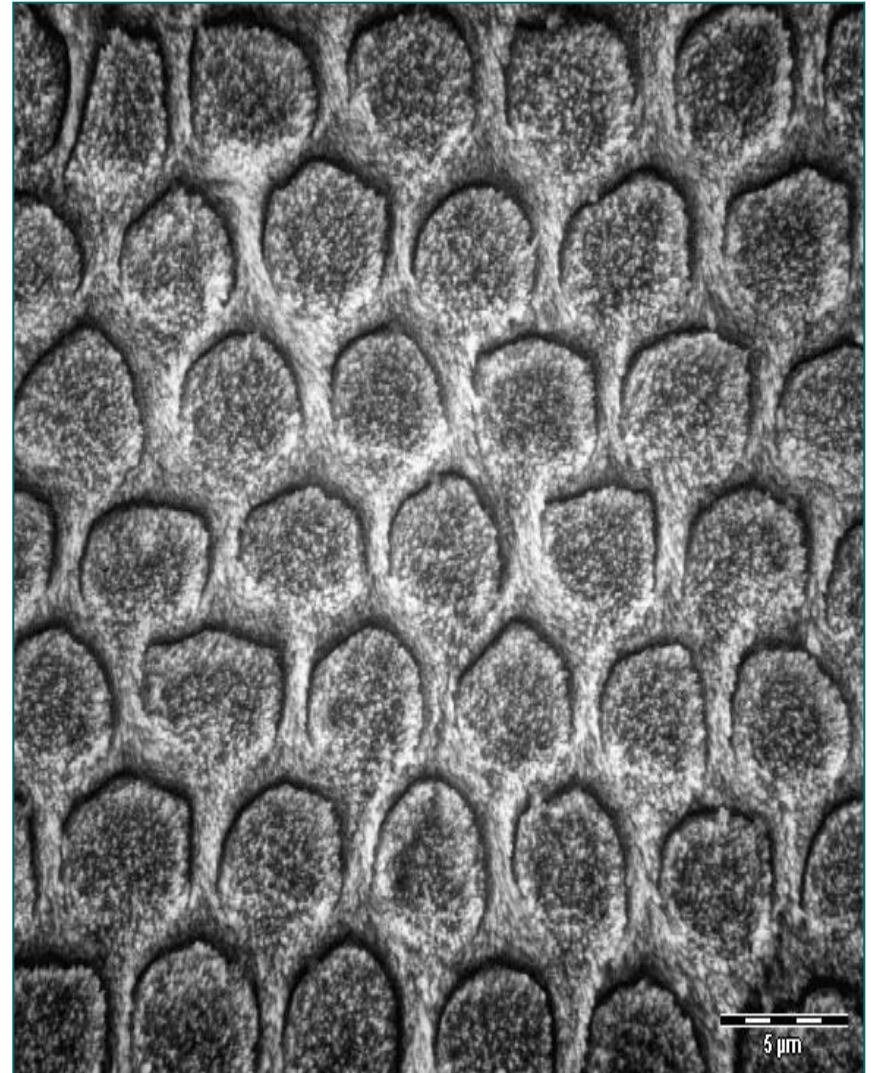
- Прекрива дентин у пределу крунице.
- Најтврђа супстанца у телу.
- У саставу глеђи је 96% **неорганских соли** (хидроксиапатит), 2% **органских материја** (протеини: амелогенини, амелобластини, енамелини и туфтелини) и 2% **воде**.
- Глеђ **не садржи колаген**.
- Током развоја зуба глеђ стварају **амелобласти** (активирани стварањем дентина).
- На **проксималном полу** амелобласта (**према дентину**) налазе се **купасти Томесови наставци** који су уграђени у органски део глеђи и преко њих се врши егзоцитоза.
- Након формирања глеђи долази до **инволуције амелобласта** и на површини остаје само танки покривач – **глеђна кутикула** (заштитна функција).

# Глећ

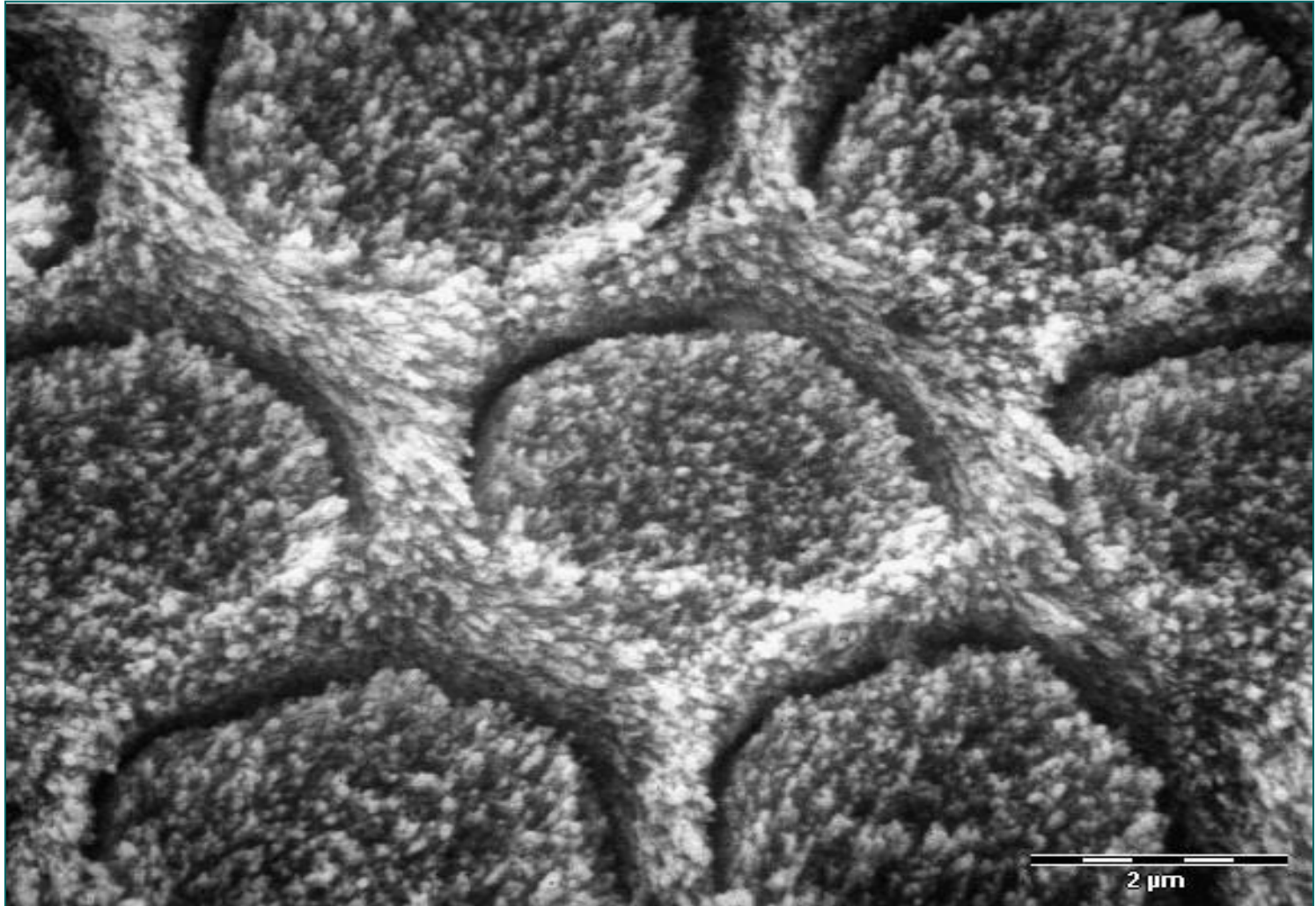


# Глеђне призме

- Глеђ се састоји од **глеђних призми** и **интерпризматичне супстанце**.
- Глеђне призме састављене су од **хидроксиапатита**.
- Пружају се од **глеђно-дентинске границе** до **површине глеђи** (до 2 мм).
- **Глава призме, реп призме**, међусобно се уклапају.
- Између се налази **интерпризматична супстанца** (слабије минерализована)

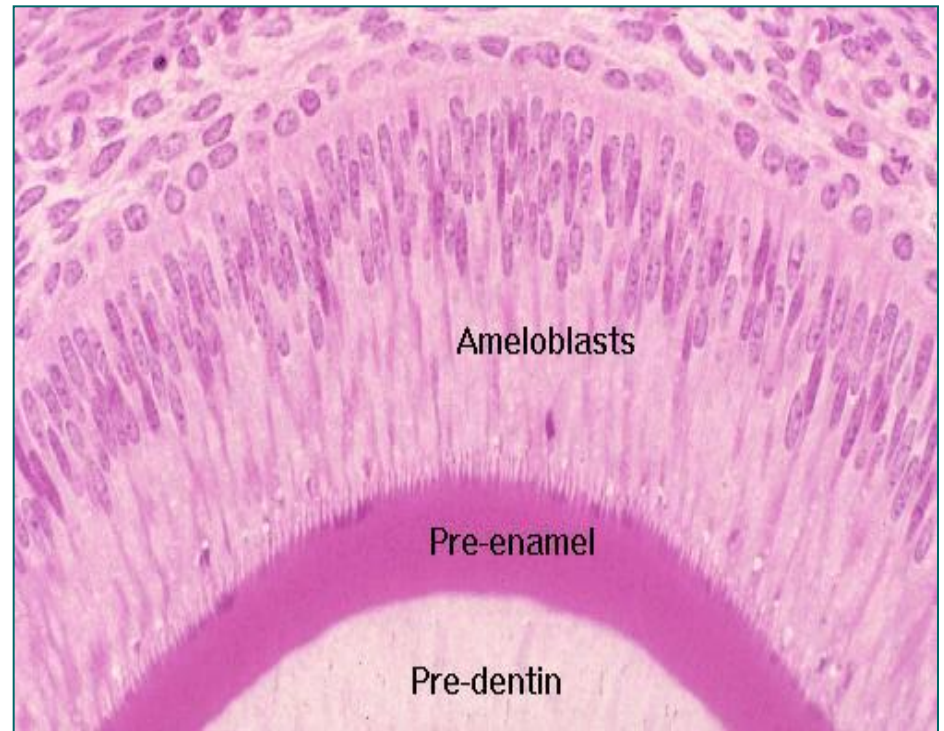


# Глеђне призме



# Формирање глеђи

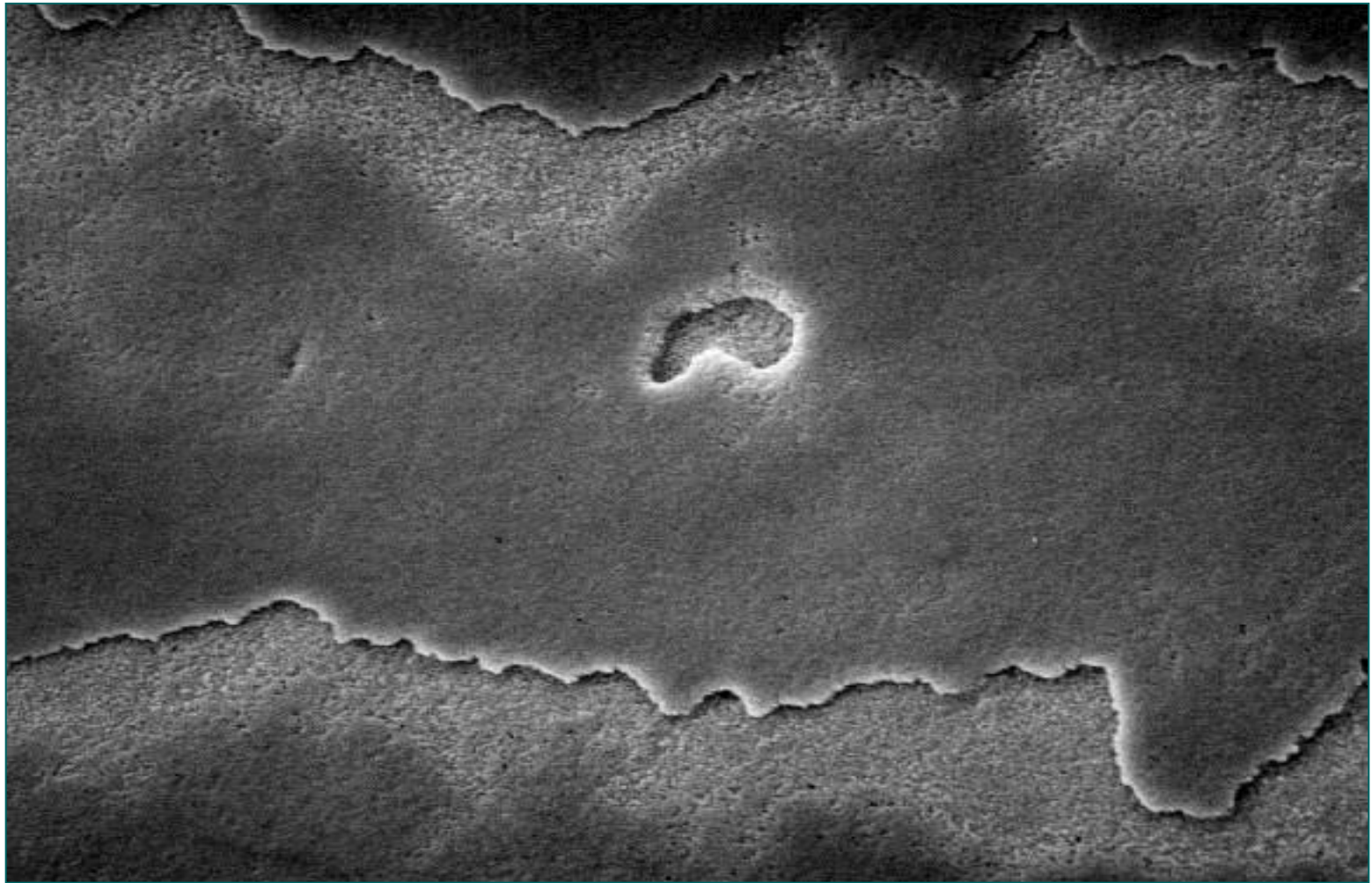
- Формирање глеђи је ритмички неуједначен процес услед чега се стварају **слојеви**.
- При таложењу глеђи **амелобласти** се повлаче **према површини**.
- Матурација глеђи одвија се пре и још **две године** након избијања зуба.
- На сазревање глеђи има утицаја **састав пљувачке** (јони калцијума, флуора и фосфата).
- Када је **присутан флуор**, глеђ је **квалитетнија** (флуорохидроксиапатит, флуороапатит).
- **Што је дебља глеђ, зуби су белји.**



# Глеђ (SEM)

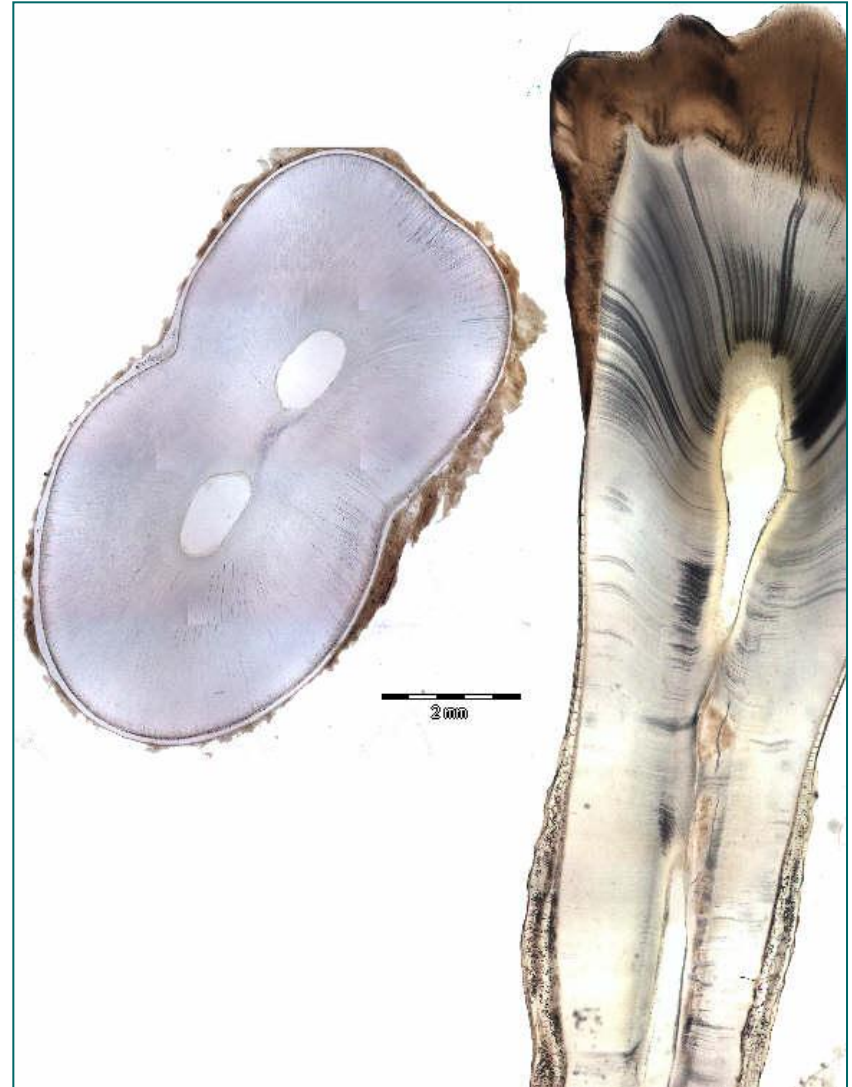


# Глеђ (SEM)

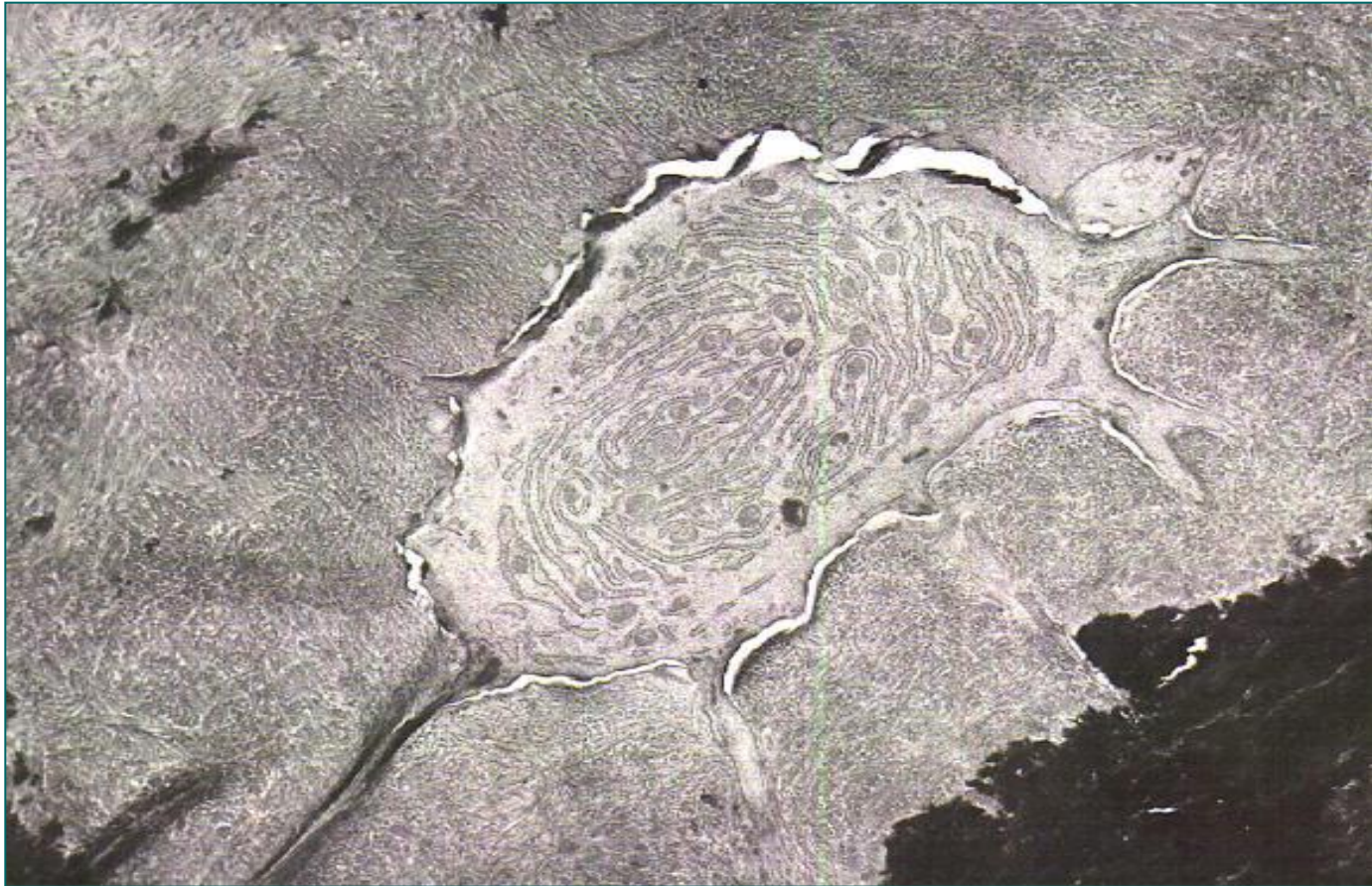


# Цемент (substantia ossea)

- **Минерализовано везивно ткиво** које прекрива дентин у подручју корена зуба.
- У врату зуба у 60% случајева **цемент прекрива глеђ** (преклапају се), у 30% случајева **се додирују**, у 10% случајева дентин је **огољен**.
- **Дебљина** цемента **расте** према корену.
- Састоји се од **органоког, неорганског дела и воде**.
- Структуре сличне као кост, али је мекши.



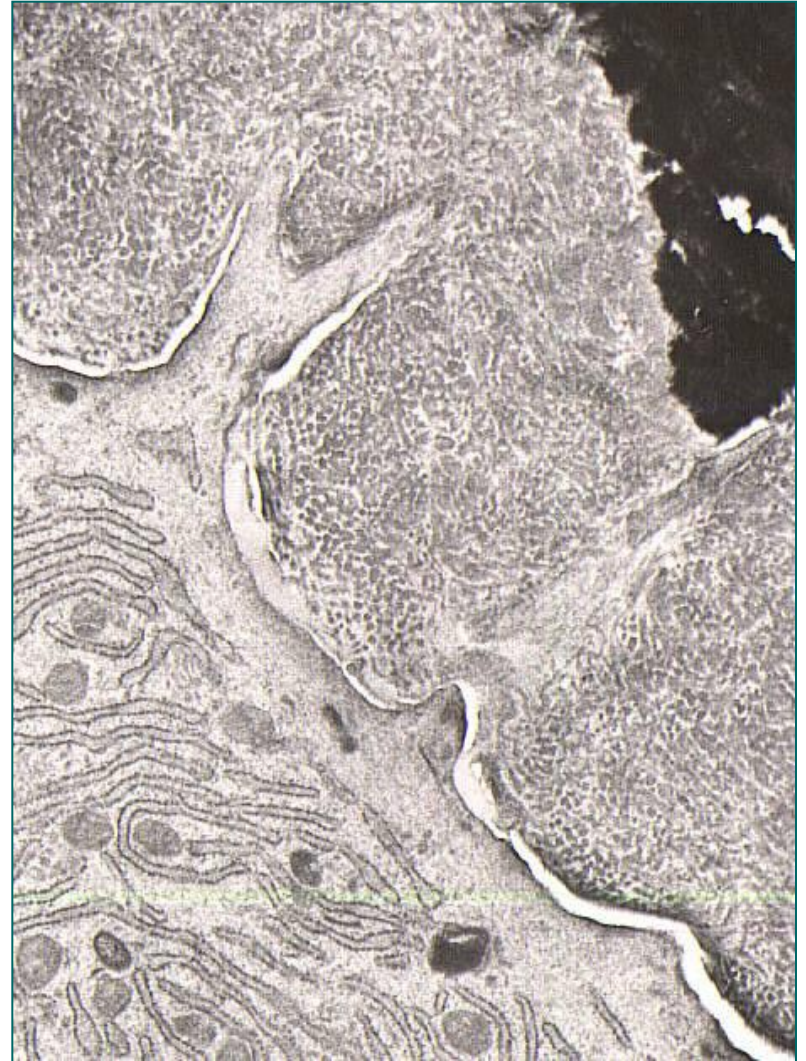
# Цементобласти



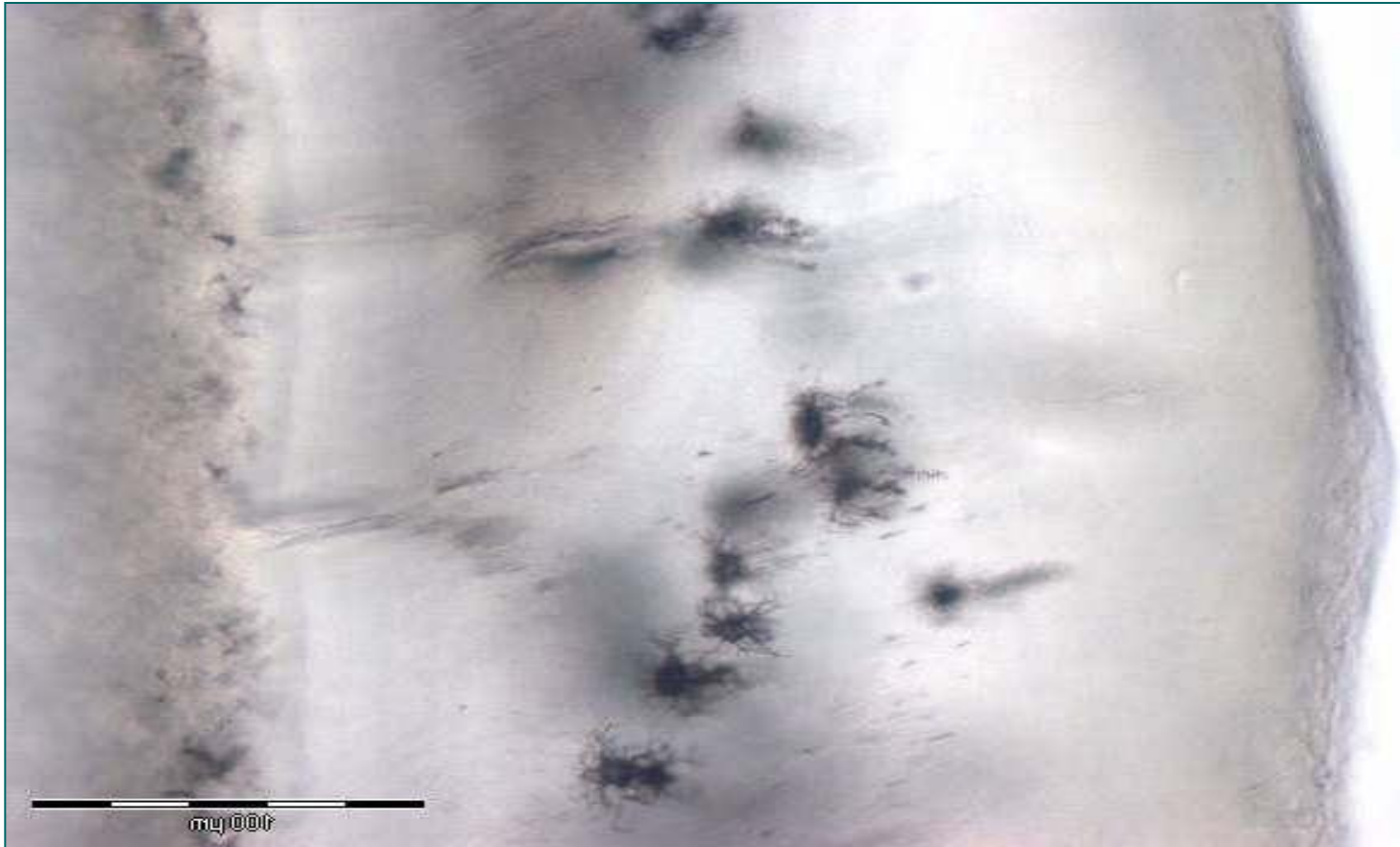- Органски део цемента синтетишу **цементобласти**. Цементобласти су крупне, кубичне ћелије мехурастог једра са израженим органелама синтетског пута.

# Цементобласти

- У зависности од присуства ћелија разликују се **ацелуларни** (примарни) и **целуларни** (секундарни) цемент.
- **Ацелуларни цемент** обухвата горње 2/3 корена зуба, **целуларни** доњу трећину корена.
- **Иницијално** се формира **ацелуларни цемент** (слојевито) док су **цементобласти** на његовој површини.
- **При ерупцији зуба** ствара се **целуларни цемент** заробљавањем цементобласта у матриксу.
- Цементобласти прелазе у **цементоците**.



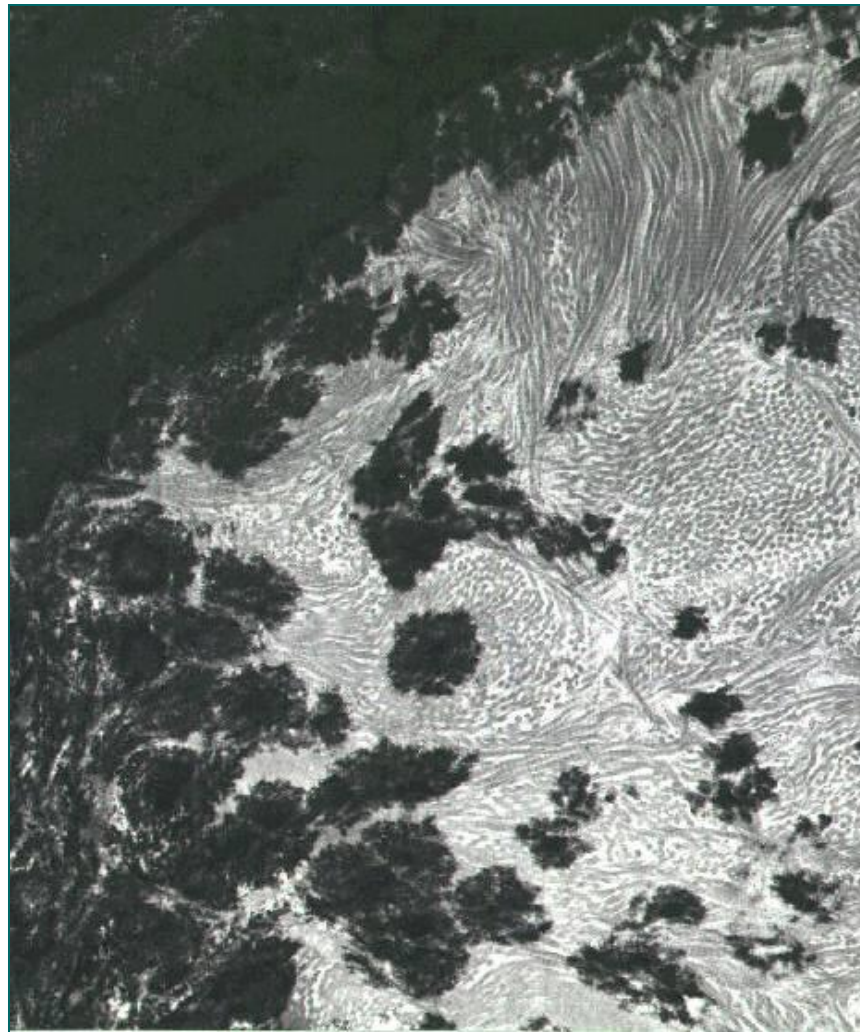
# Цементоцити



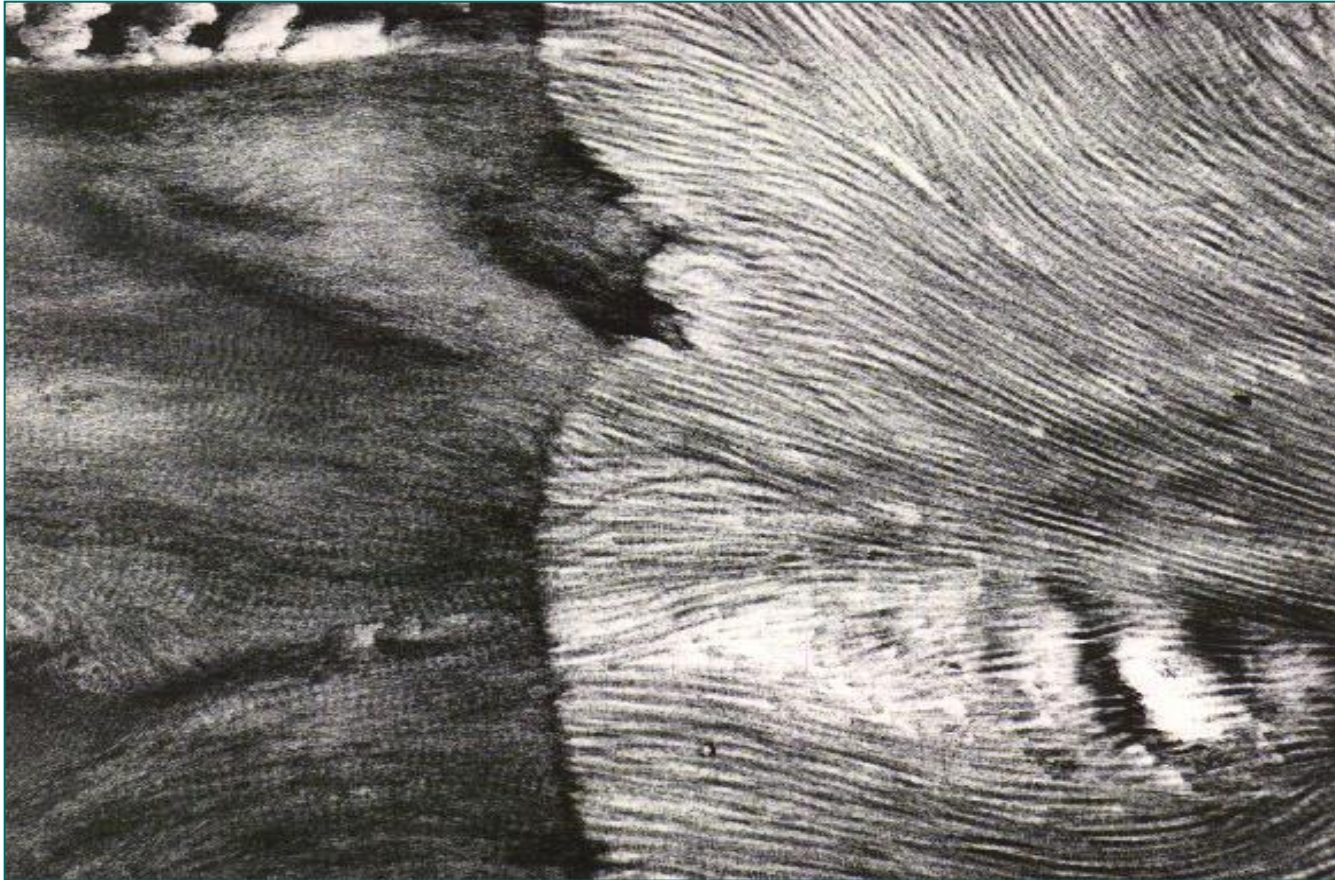
- Цементоцити остају заробљени у лакунама. Продужеци се пружају према **периодонцијуму**.

# Минерализација цемента

- Таложењем соли **хидроксиапатита** у колагеним влакнима.
- Два типа колагених влакана – **спољашња** и **унутрашња**.
- **Спољашња** влакна – **Шарпејева**, продукт су синтезе фибробласта.
- Доминирају у **ацелуларном цементу**.
- Фиксирају зуб за **алвеоларну кост** (од кости до цемента под правим углом).
- **Унутрашња** влакна – **цементобласти**.
- Танка, паралелана са површином цемента.



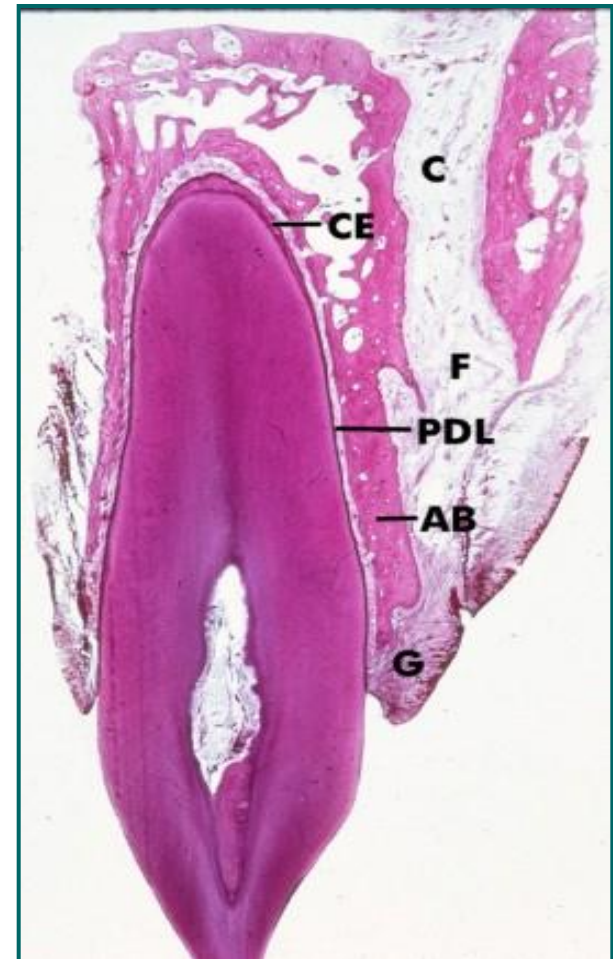
# Шарпејева влакна



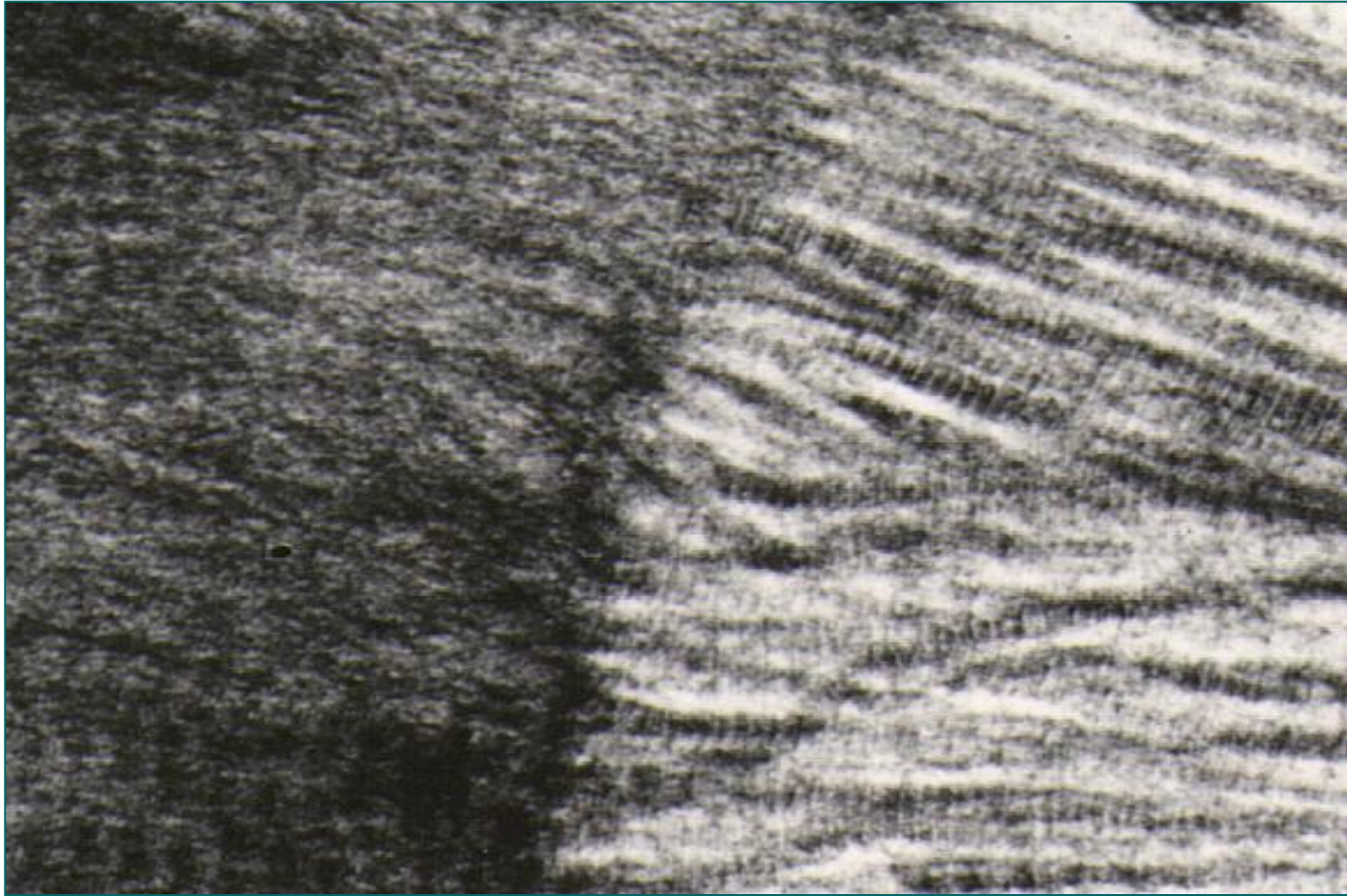
- Пружају се **од алвеоларне кости, преко периодонцијума**, заривајући се **у цемент** под правим углом у односу на уздужну осовину зуба.

# Периодонцијум

- **Густо везивно ткиво између** цемента и зида алвеоларне кости.
- Дијаметар се шири према апексу зуба.
- Главни садржај представљају **Шарпејева влакна** (од цемента до алвеоларне кости).
- Омогућавају чврсту и еластичну везу алвеоле и зуба.
- Осим колагених присутна су и **окситаланска влакна**, фликозаминогликани у ЕЦМ-у, као и **фибробласти**, остеобласти и цементобласти, крвни судови и нерви.
- Цемент, периодонцијум, алвеоларна кост и десни представљају морфолошку и функционалну целину – **пародонцијум**.
- **Пародонтопатија**



# Шарпејева влакна у периодонцијуму



- **Шарпејева влакна** која улазе у цемент и **фиксирају зуб** за алвеоларну КОСТ – чине основни елемент **периодонцијума**.

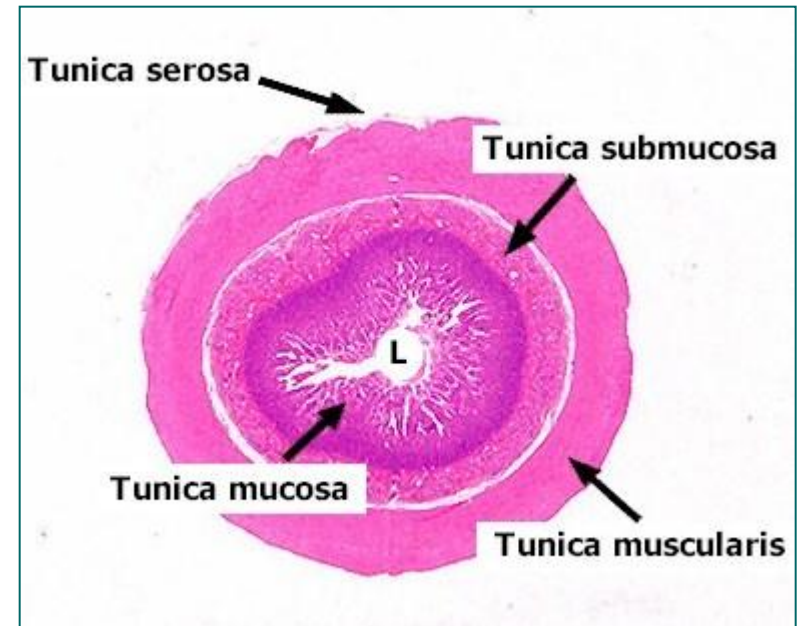
# Ждрело (pharinx)

- У анатомском погледу дели се на три спрата:
  - **Pars nasalasis** или **nasopharinx**
  - **Pars oralis** или **oropharinx**
  - **Pars laryngica** или **laryngopharinx**
- **Мукоза**
  - **Lamina epithelialis** – плочасто-слојевит без орожавања (оро- и laryngopharinx) и **респираторни епител** (nasopharynx)
  - ламина проприа
- **Субмукоза**
  - густо везивно ткиво у горњем и еластично у доњем делу
- **Мишићни слој**
  - скелетна мускулатура у **два слоја**  
(унутрашњи дужни и спољашњи циркуларни слој)
- **Адвентиција**
  - растресито везивно ткиво које се наставља на адвентицију једњака

# **Дигестивни тракт**

# Дигестивни тракт

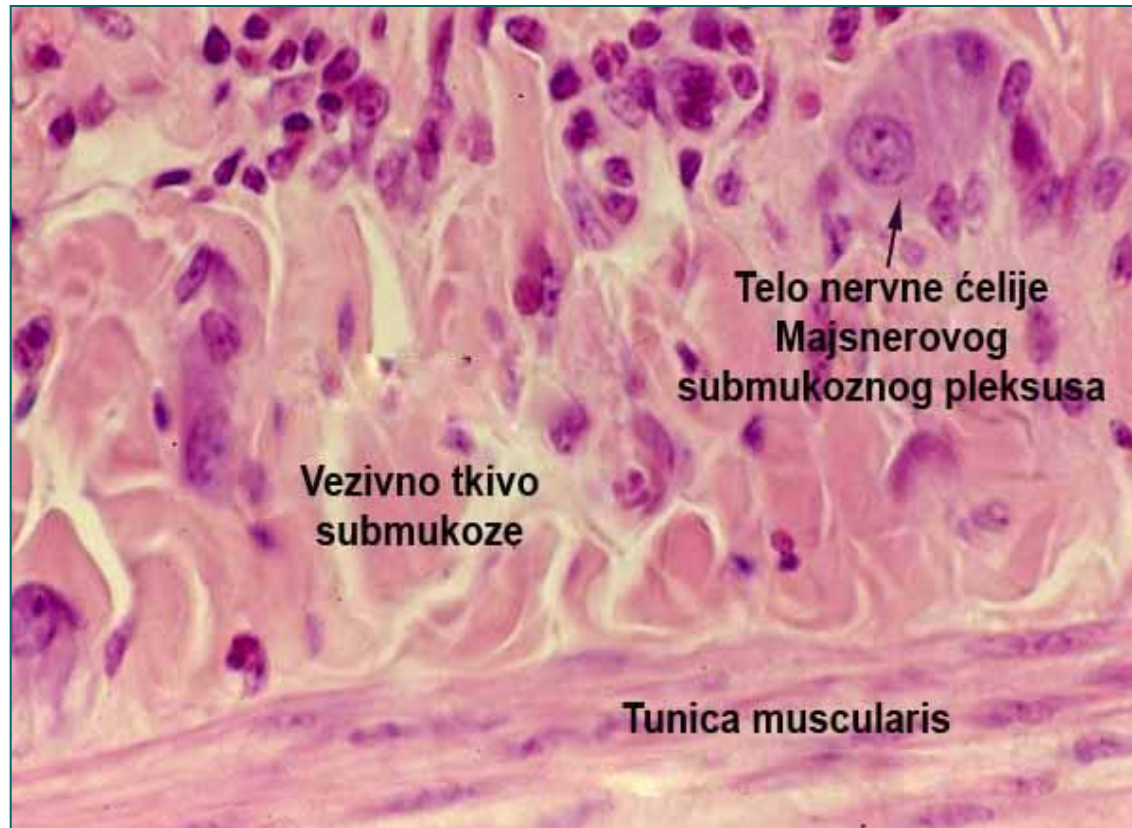
- **Tunica mucosa**
  - lamina epithelialis
  - lamina propria
  - lamina muscularis mucosae
- **Tunica submucosa**
- **Tunica muscularis**
  - stratum circulare
  - stratum longitudinale
- **Tunica serosa/adventitia**



# Инервација дигестивне цеви

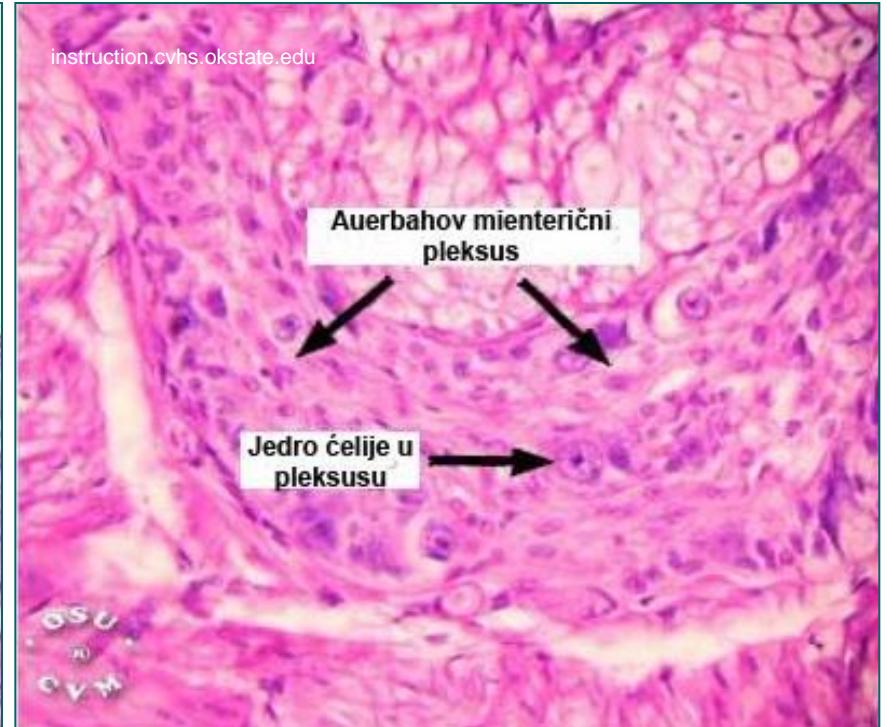
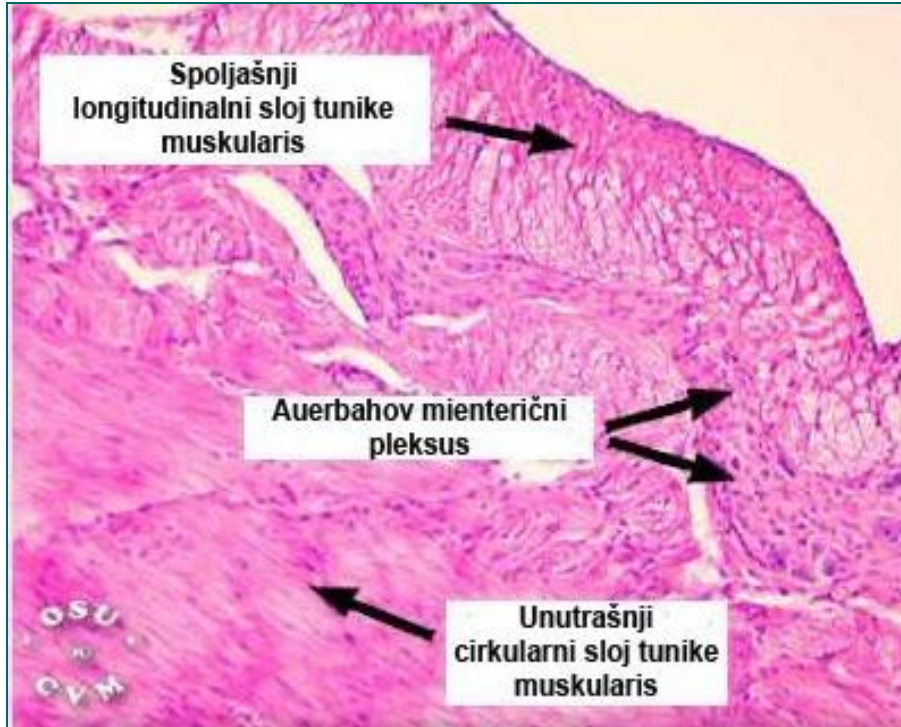
- Дигестивна цев инервисана је **унутрашњим (сопственим) ентеричним неуронима** и **спољашњим неуронима** симпатикуса и парасимпатикуса.
- **Ентерични неурони** формирају ентерични нервни систем (**ЕНС**).
- **ЕНС** је део аутономног нервног система који функционише **у спрези** са симпатикусом и парасимпатикусом, али може да делује и **независно** од њих (што га класификује као засебну компоненту).
- **ЕНС** обухвата око **100 милиона неурона** смештених у зиду дигестивне цеви од проксималног дела једњака до ануса.
- Неурони ЕНС-а граде два сплета: **Мајснеров субмукозни сплет** и **Ауербахов миентерични сплет**.
- У оба сплета неурони образују **групице** које су међусобно **повезане мијелинизованим нервним влакнима**.

# Мајснеров субмукозни сплет



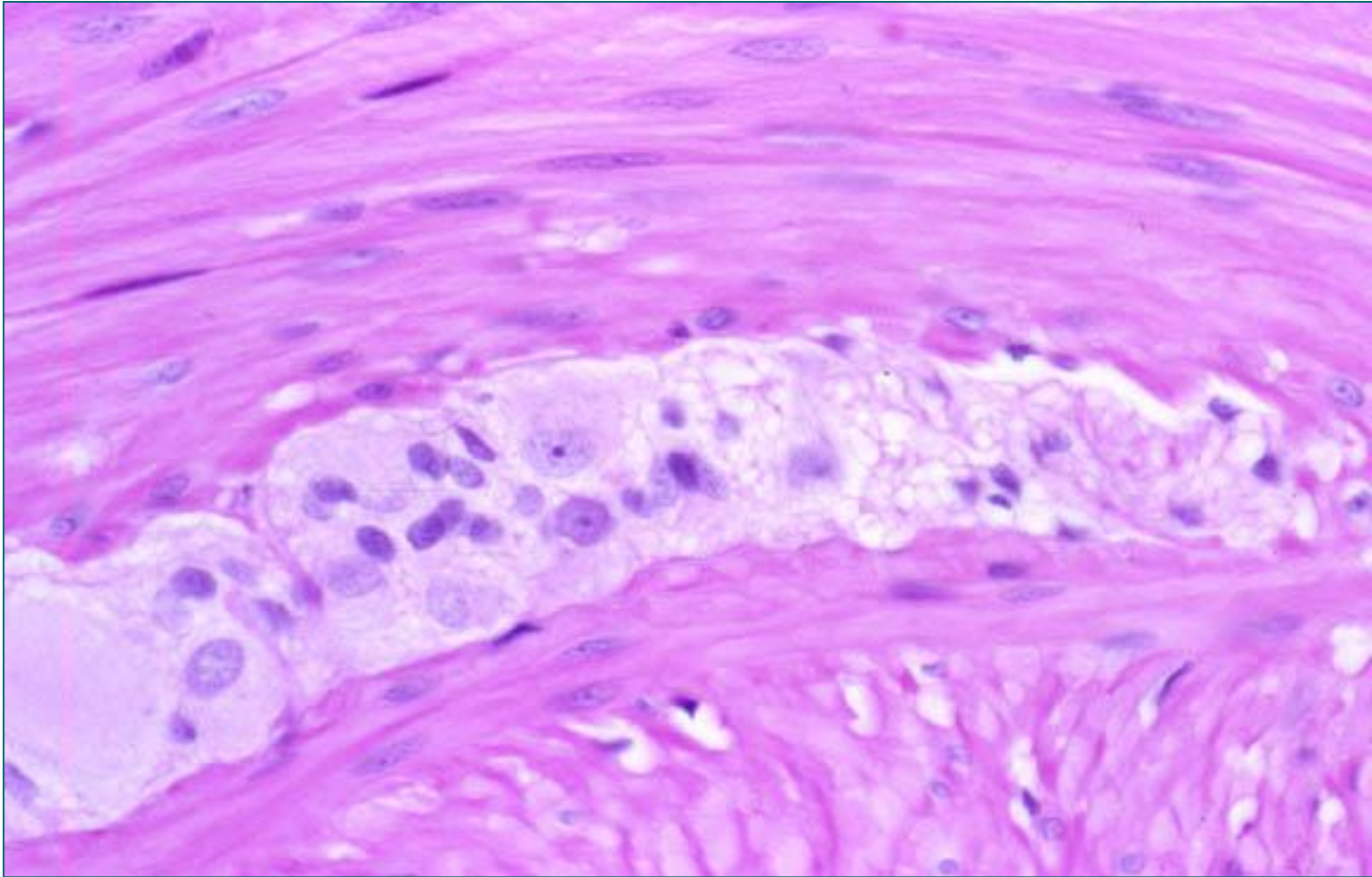
- Контролише **ендокрину** и **егзокрину** секрецију, **покретљивост мукозе**, **микроциркулацију** и запаљењске и имуне реакције у дигестивној цеви.

# *Auerbah*-ов миентерични сплет

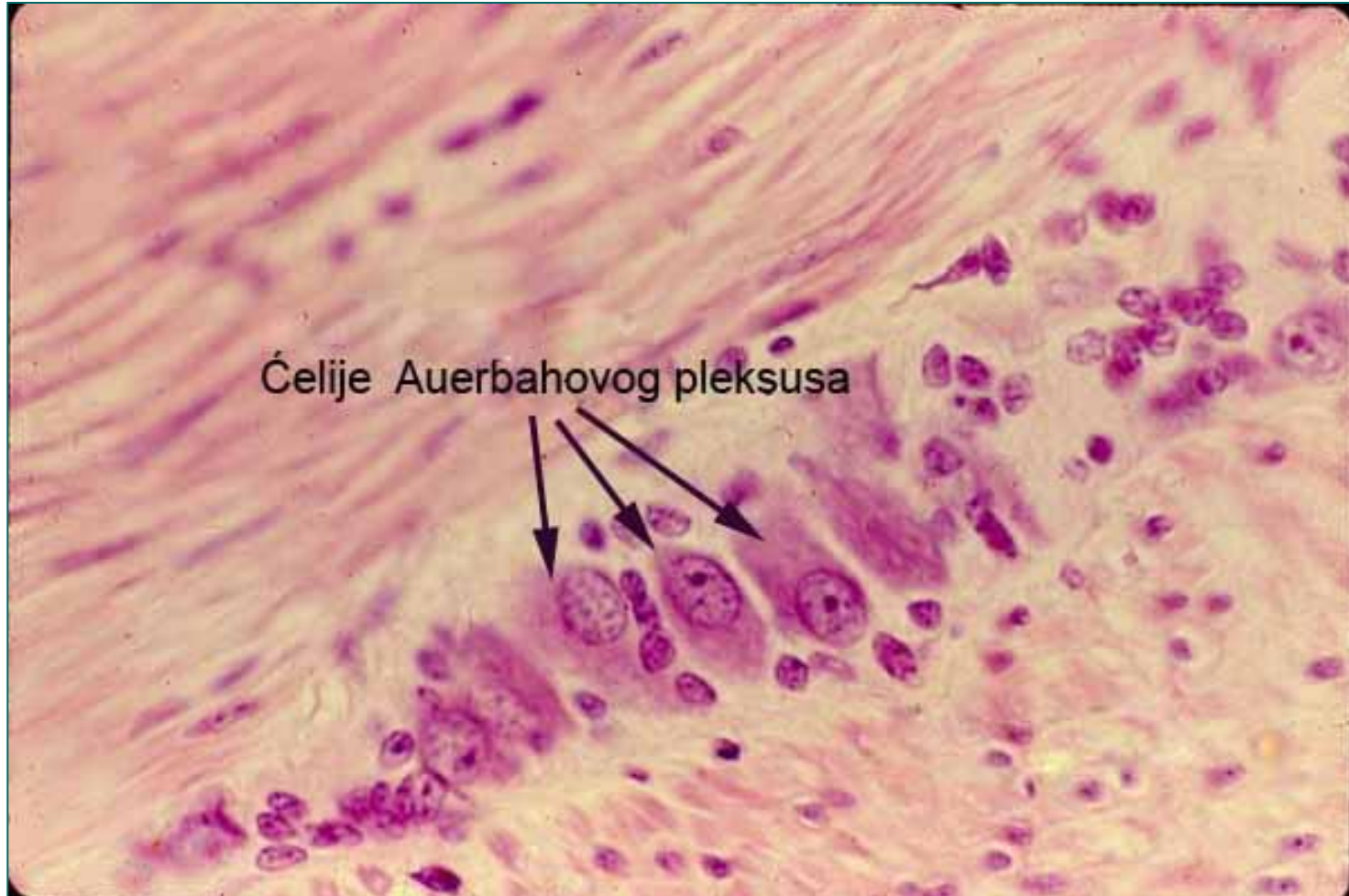


- Миентерични нервни сплет контролише **перисталтичке покрете**.

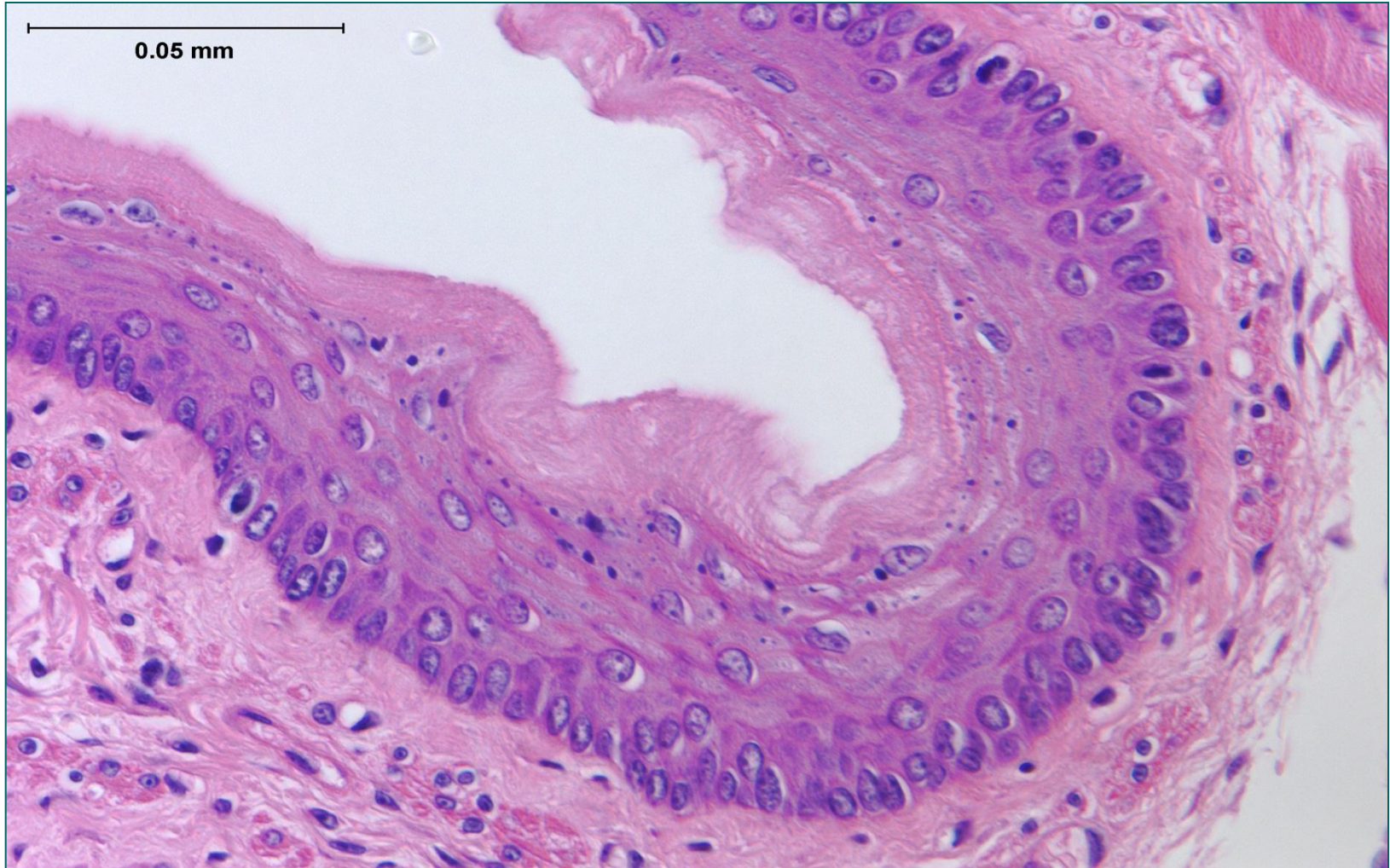
# Аuerbach-ов миентерични сплет



# Auerbah-ov miентерични сплет

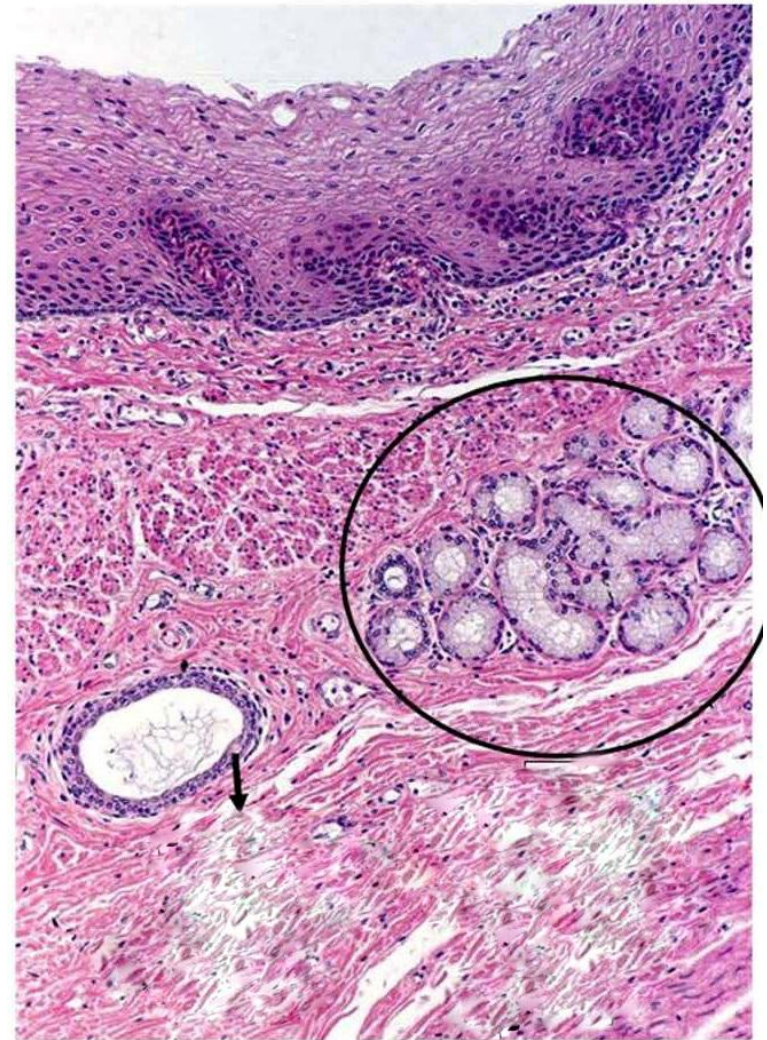

# Једњак (oesophagus)

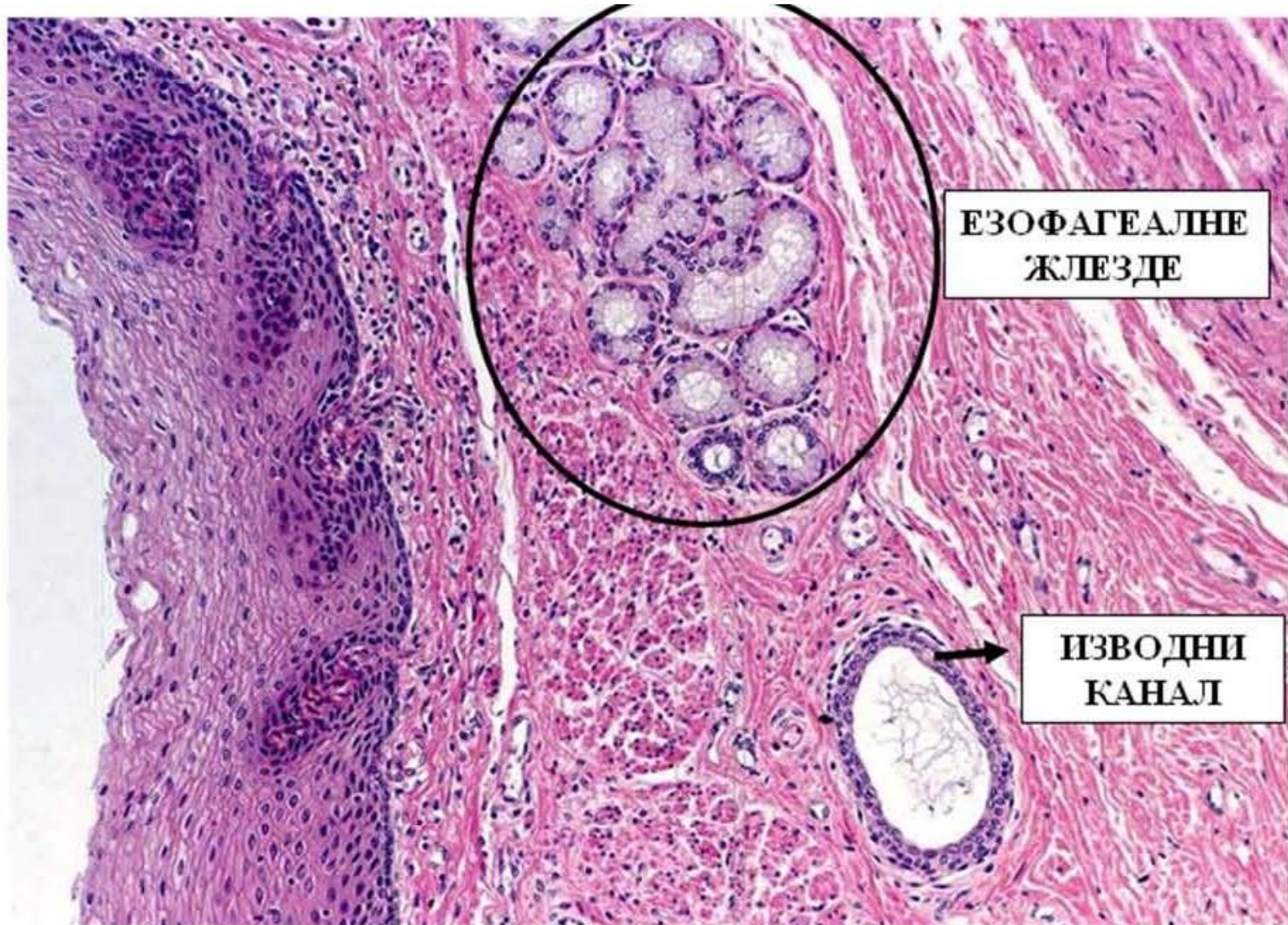

# Једњак (oesophagus)

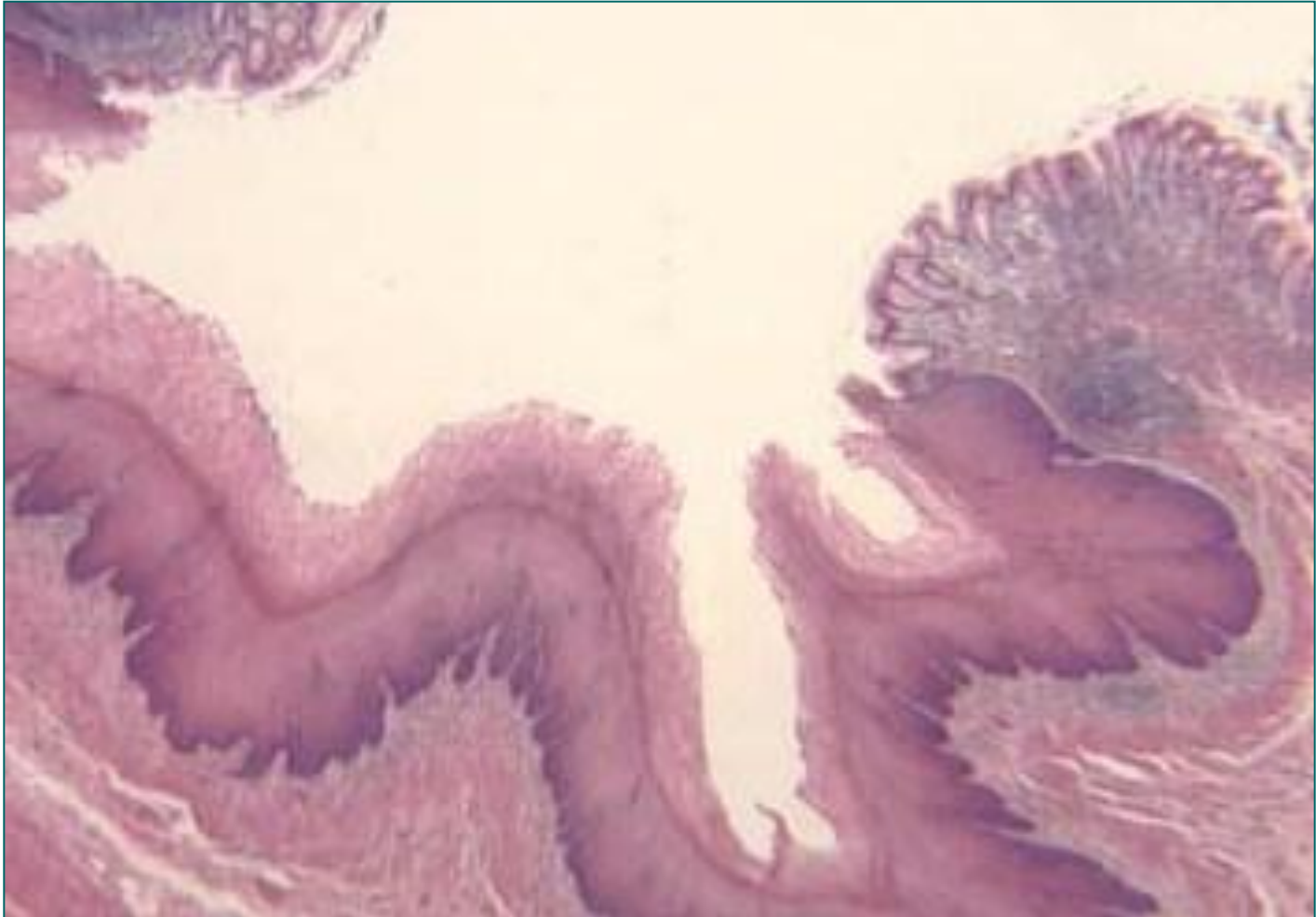
- **Tunica mucosa**
  - lamina epithelialis
    - Плочасто-слојевити епител без орожавања
  - lamina propria
    - Високе папиле ка епителу
    - **Кардијачне жлезде једњака** (слуз)
  - lamina muscularis
    - Релативно дебели слој мишићних ћелија
- **Tunica submucosa**
  - **gll. oesophageae** (отварају се на површини епитела, слузав секрет)
  - венски сплет у близини кардије
- **Tunica muscularis**
  - stratum circulare
  - stratum longitudinale
- **Tunica adventitia**



# Једњак (oesophagus)

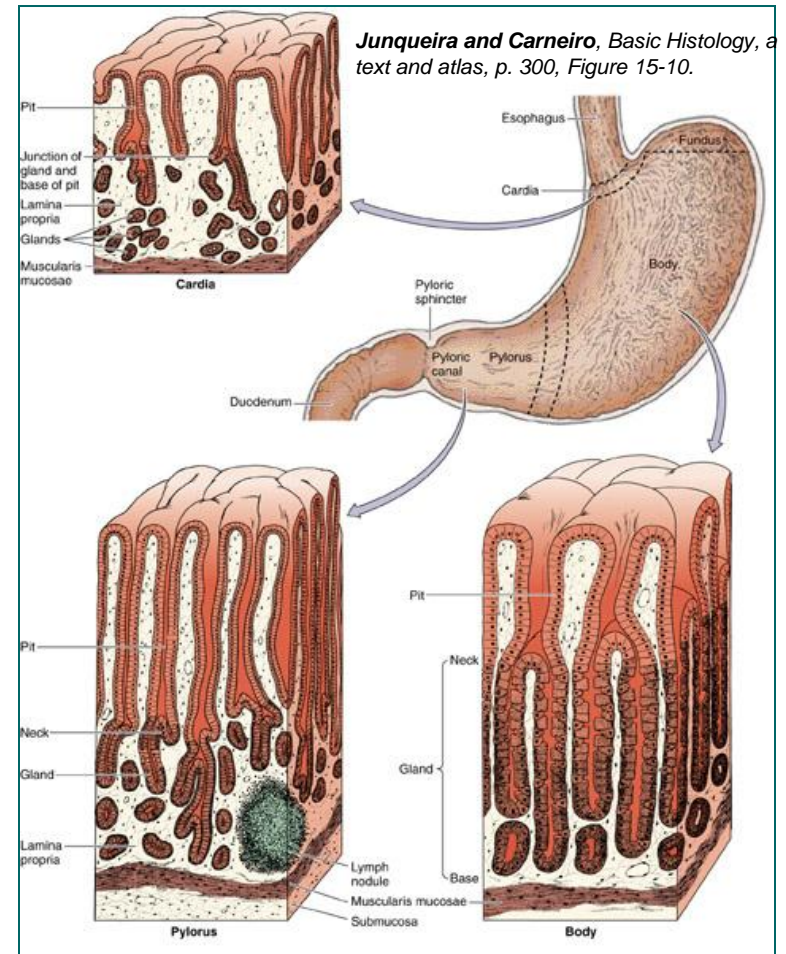


# Езофагео-кардијални прелаз

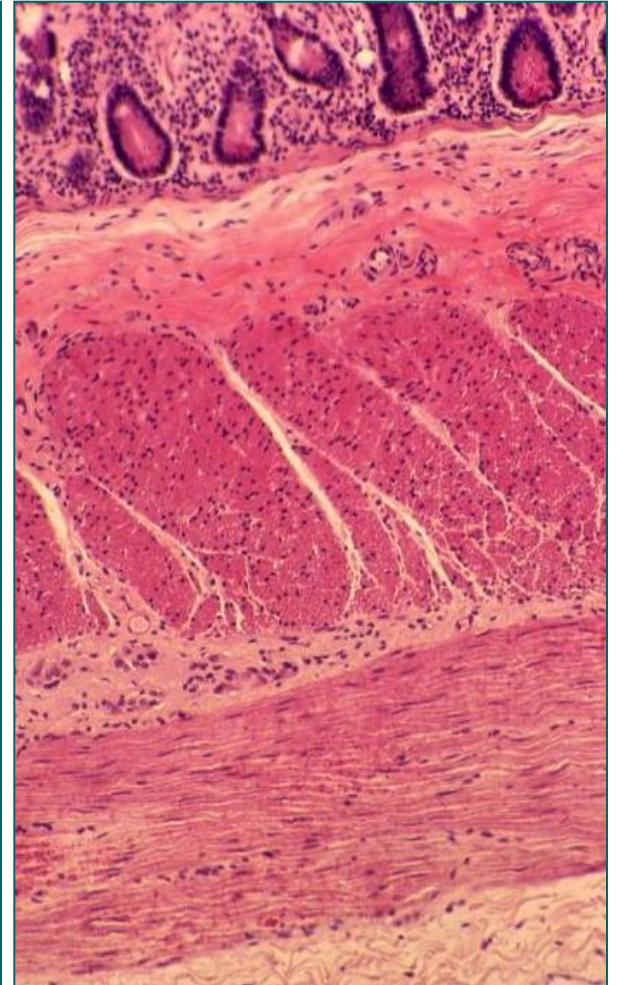
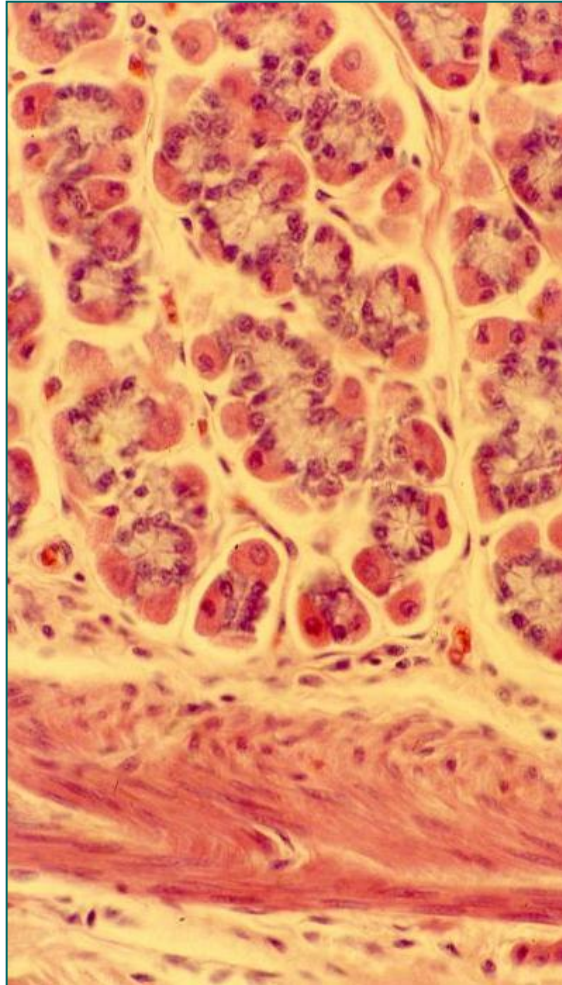
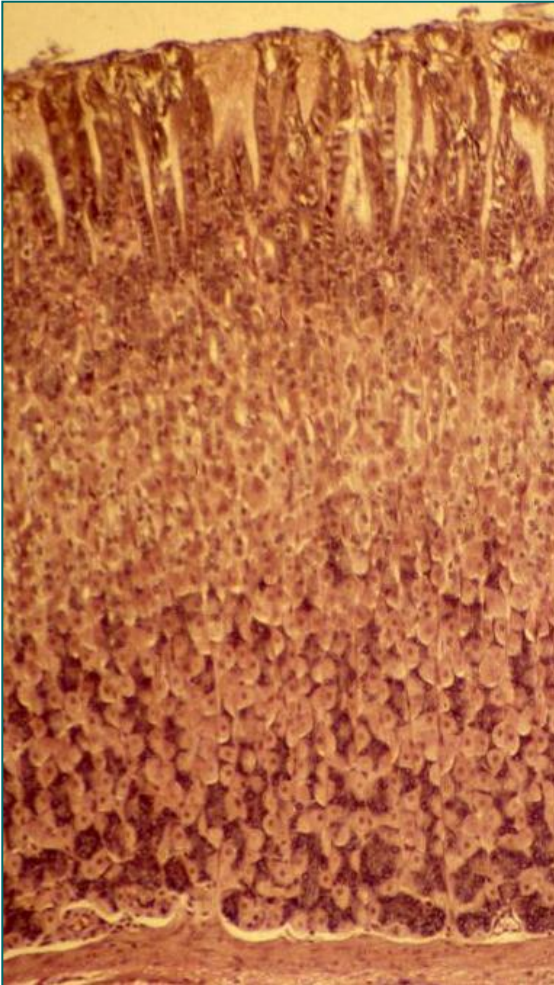


# Желудац (ventriculus, gaster)

- Четири анатомска региона:
  - **Pars cardiaca**
  - **Fundus ventriculi**
  - **Corpus ventriculi**
  - **Pars pylorica**
- Корпус и фундус имају **идентичну грађу**.
- Мукоза и субмукоза желуца образују дужне наборе – **rugae**.
- Мукоза формира испупчења **areae gastricae**, раздвојена плитким браздама.
- На њиховој површини запажају се јамице **foveolae gastricae** на чијем се дну отварају желудачне жлезде.

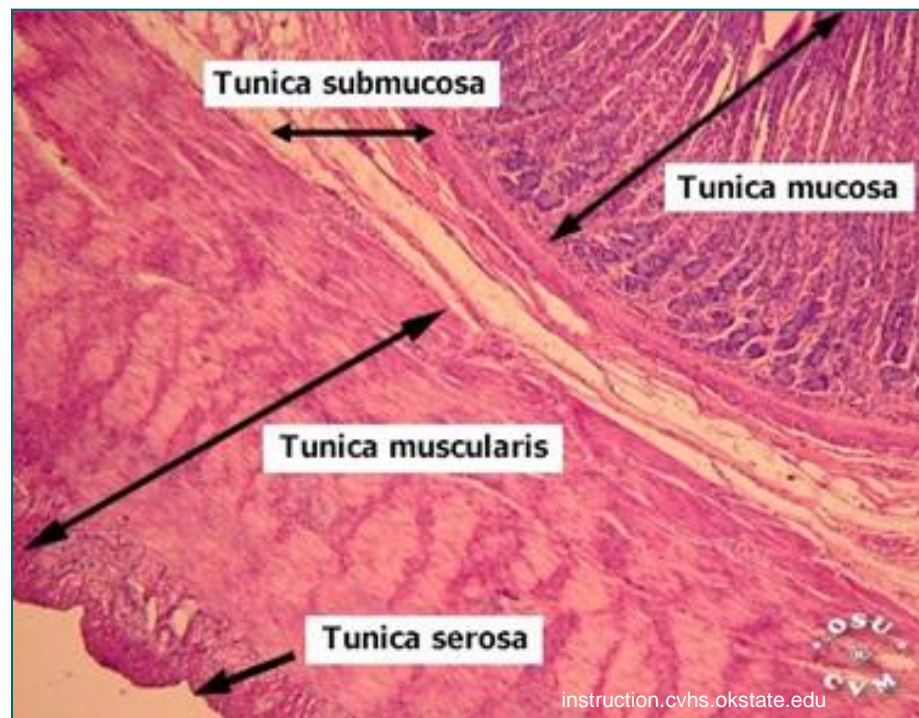


# Тело и дно желудка (corpus et fundus ventriculi)



# Тело и дно желуца (corpus et fundus ventriculi)

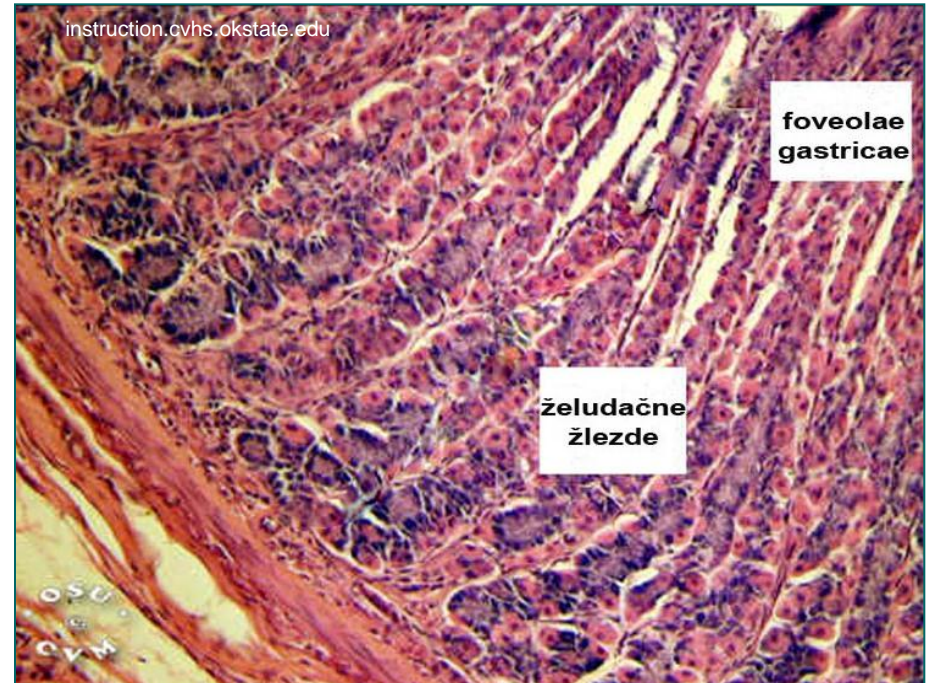- **Tunica mucosa**
  - lamina epithelialis
    - **Једноредан цилиндрични епител**
  - lamina propria
    - **foveolae gastricae** (1/4)  
на дну се отвара 3-7 жлезда
    - **gll. gastricae propriae** /  
(желудачне жлезде) – база,  
тело и врат жлезде
  - lamina muscularis
    - **двослојна**, тања од  
езофагусне
- **Tunica submucosa**
  - Везивно ткиво, крвни судови,  
Мајснеров плексус
- **Tunica muscularis**
  - stratum obliquum (cardia)
  - stratum circulare (цео желудкац, у  
пилорусу - **m. sphincter pylori**)
  - stratum longitudinale (кривине)
- **Tunica serosa**



instruction.cvhs.okstate.edu

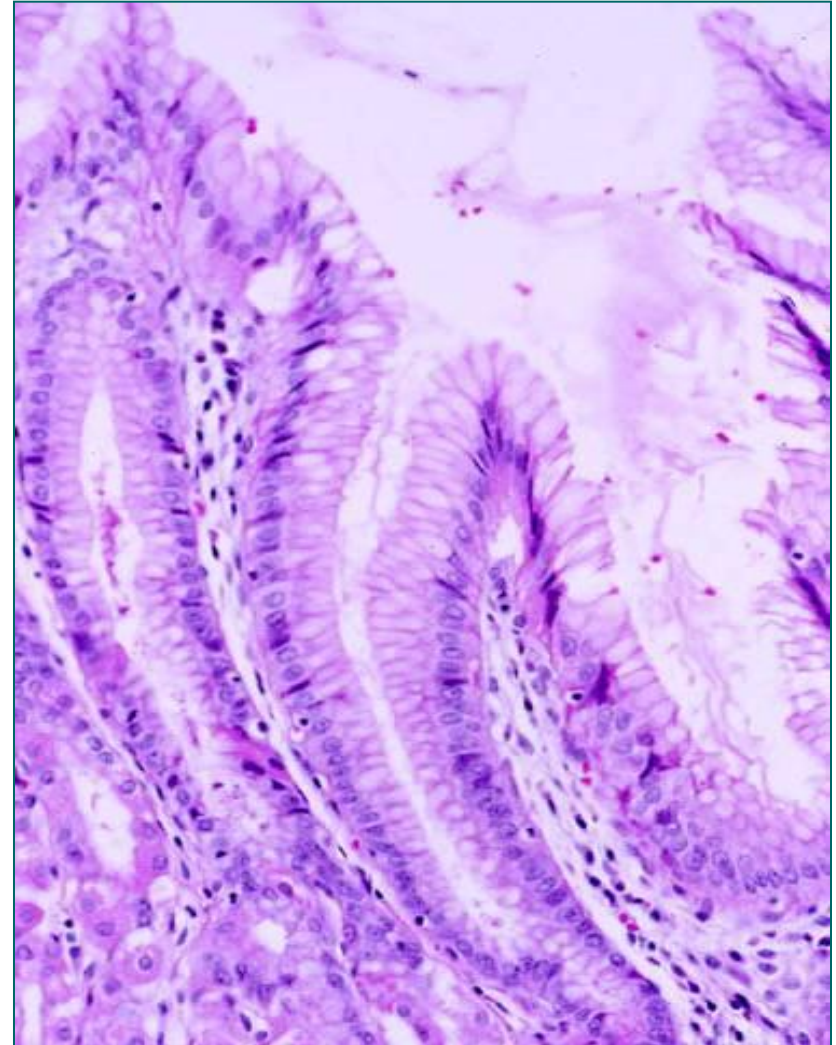
# Епител желудачних јамица и специфичних желудачних жлезда

- Површину желуца и желудачне **јамице** облаже прост цилиндричан епител кога чине искључиво **површне мукусне ћелије**.
- На дну сваке **јамице** отвара се 3-7 простих тубуларних, специфичних **желудачних жлезда**.
- Епител специфичних **желудачних жлезда** наставља се на епител желудачних јамица.
- Састоји се од пет ћелијских типова:
  - Вратне мукусне ћелије
  - Матичне ћелије
  - Главне (пепсиногене) ћелије
  - Ивичне (паријеталне) ћелије
  - Ендокрине (ентероендокрине) ћелије

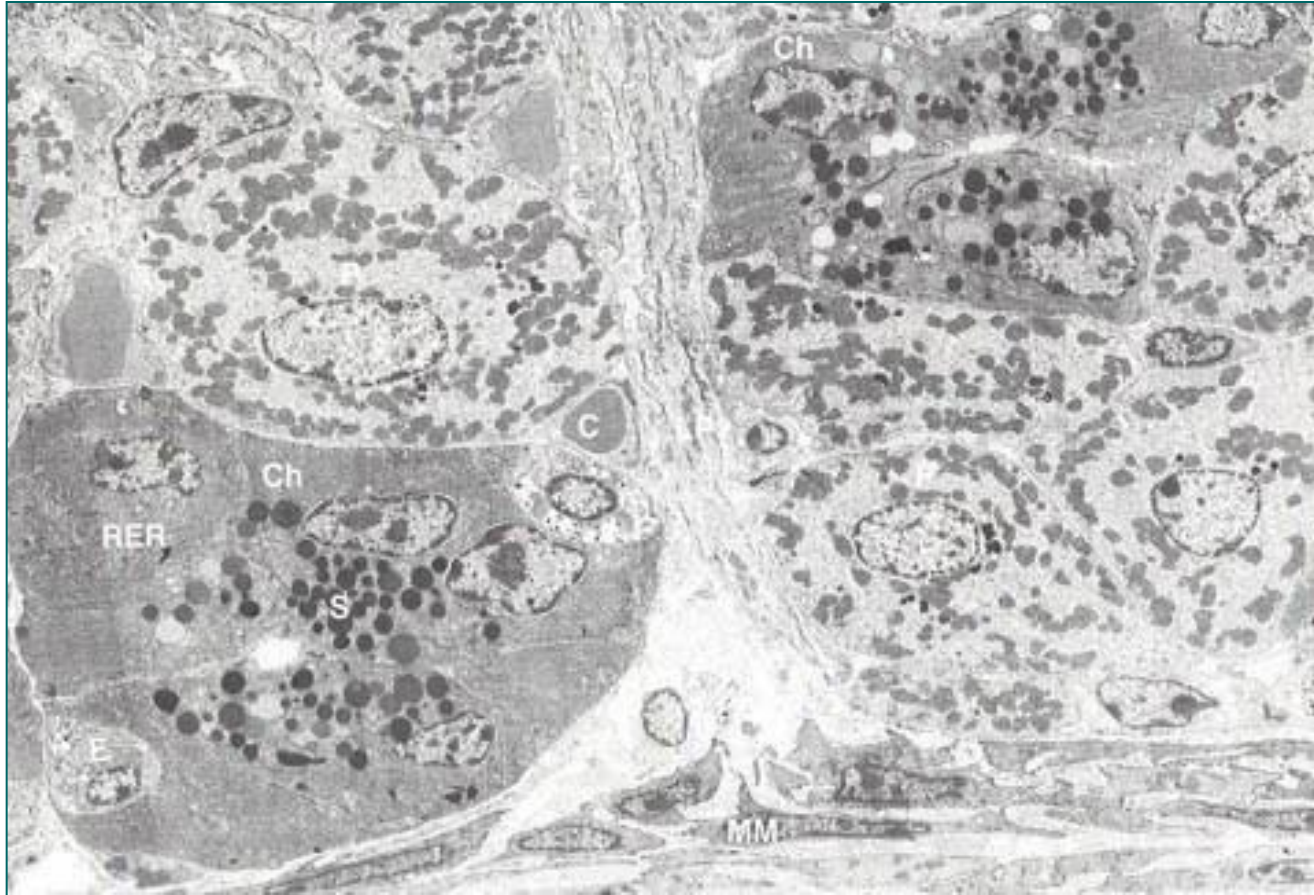

# Површне мукусне ћелије

- На **апикалној површини** ретки и танки микровили и гликокаликс.
- **Базално** – овално, хетерохроматично **једро**, **грЕР**, и **Голџи** (супрануклеусно).
- **Апикално** – **муцигене грануле** – ослобађају се егзоцитозом на апикалном полу.
- Садрже **гикозаминогликане** који везују бикарбонатне јоне.
- У желуцу се **муцин** конвертује у **мукус** – формира **дебео желатинозан слој** резистентан на HCl.
- **Протективна улога**, али погодан медијум за *H. pylori*.

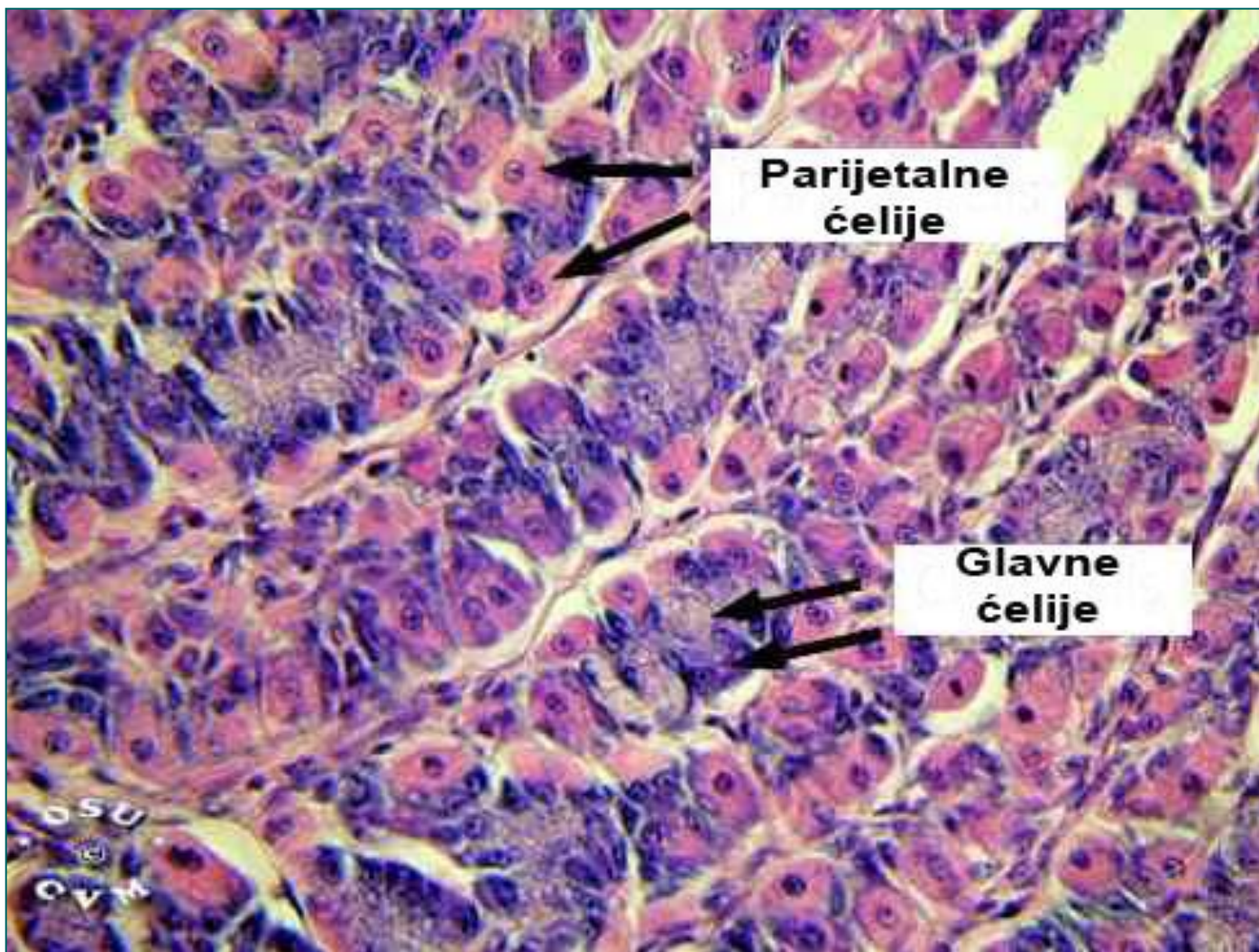


# Епител специфичних желудачних жлезда



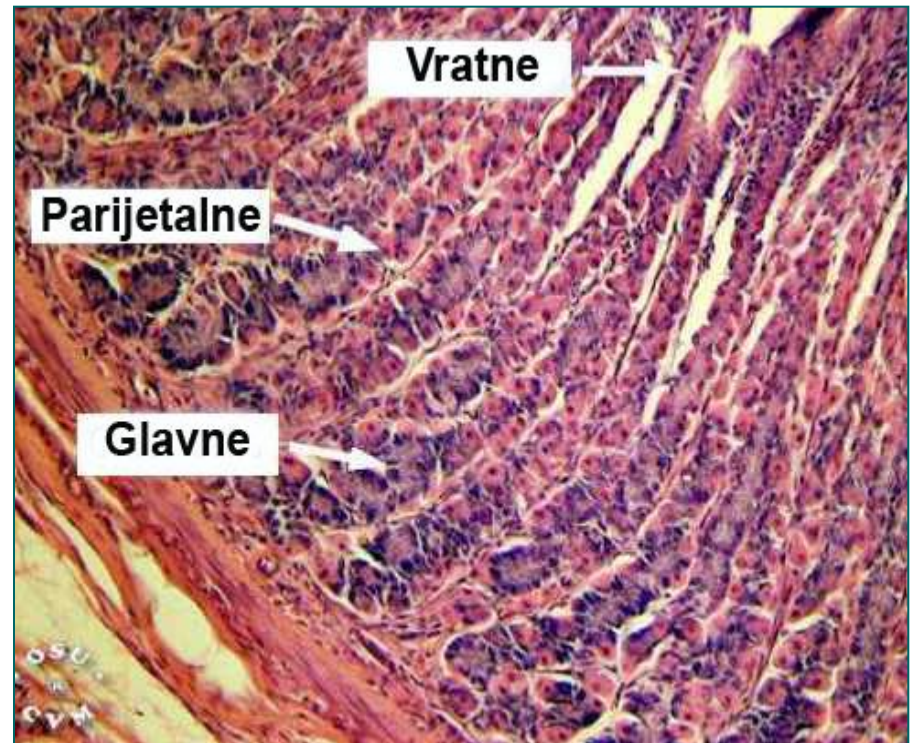
- Састоји се од пет ћелијских типова: **вратне мукусне ћелије, матичне ћелије, главне (пепсиногене) ћелије, ивичне (паријеталне) ћелије и ендокрине (ентероендокрине) ћелије.**

# Епител специфичних желудачних жлезда



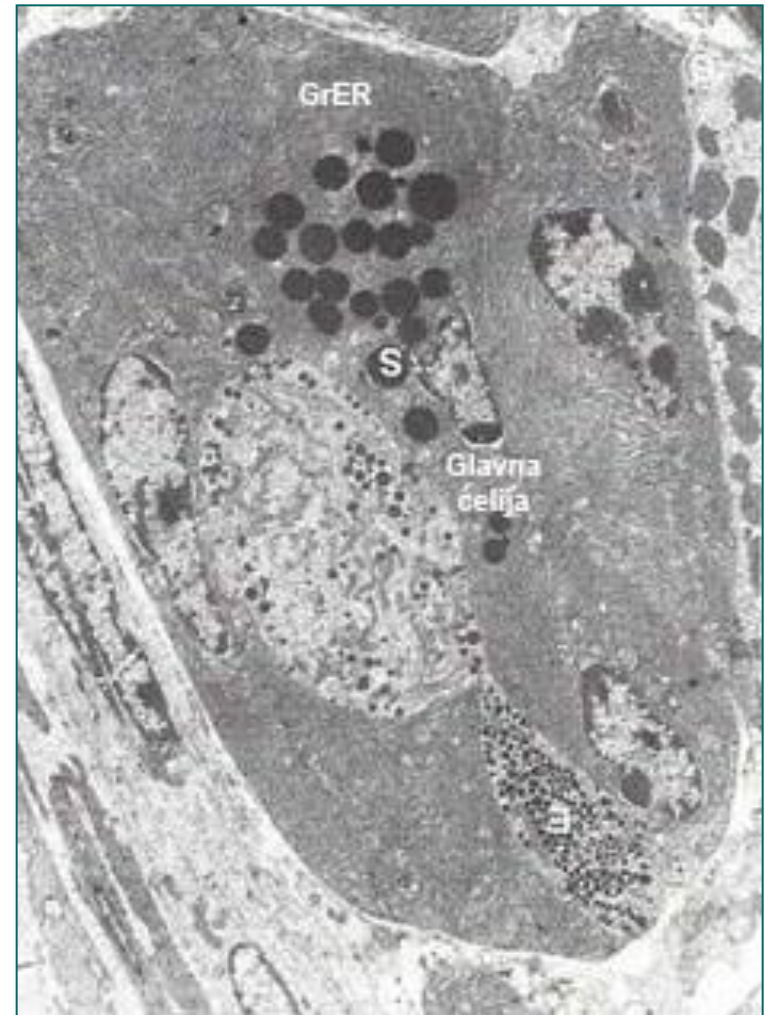
# Вратне мукусне и матичне ћелије

- **Вратне мукусне ћелије** смештене су у врату, а делимично и у телу желудачних жлезда.
- **Сличне ултраструктуре као површне** мукусне, секрет “подмазује” химус.
- **Матичне ћелије** су малобројне, смештене искључиво у врату желудачних жлезда.
- Еухроматски нуклеус, изражен нуклеолус, рибозоми.
- Њиховом **пролиферацијом** и **диференцијацијом** обнавља се целокупан епител.
- Површне, вратне мукусне и ендокрине 4-7 дана, главне и ивичне – 1-3 године.



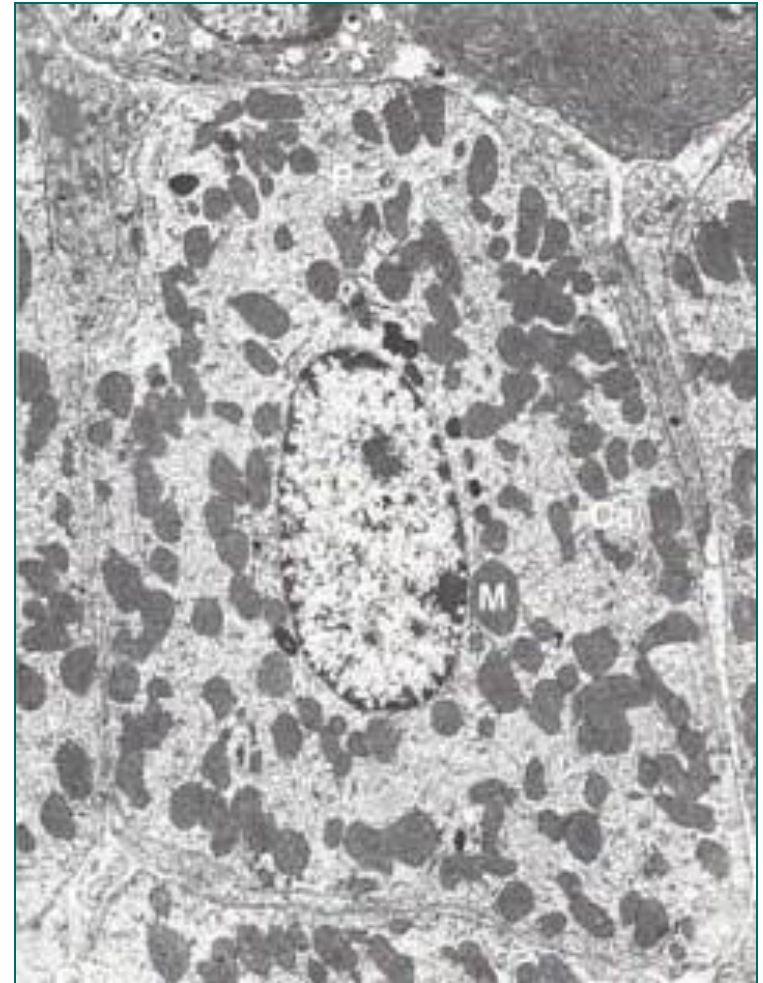
# Главне (пепсиногене) ћелије

- Базофилне, **нискоцилиндричне** или коцкасте ћелије.
- Налазе се **у доњој половини** специфичних желудачних **жлезда** (**у кардији их нема**, у пилорусу ретке).
- **Најбројније** међу жлезданим ћелијама желуца.
- Једро округло, базално, једарце проминентно, **развијен грЕР**, Голџи комплекс – **супрануклеарно** – одвајају се **зимогене грануле** ослобађају се **егзоцитозом** на апикалном полу.
- У саставу гранула – **пепсиноген** – у **киселој средини** се конвертује у протеолизни ензим – **пепсин**.
- Мала количина **желудачне липазе**.
- У базалном домену **рецептори** за хормон **секретин**.



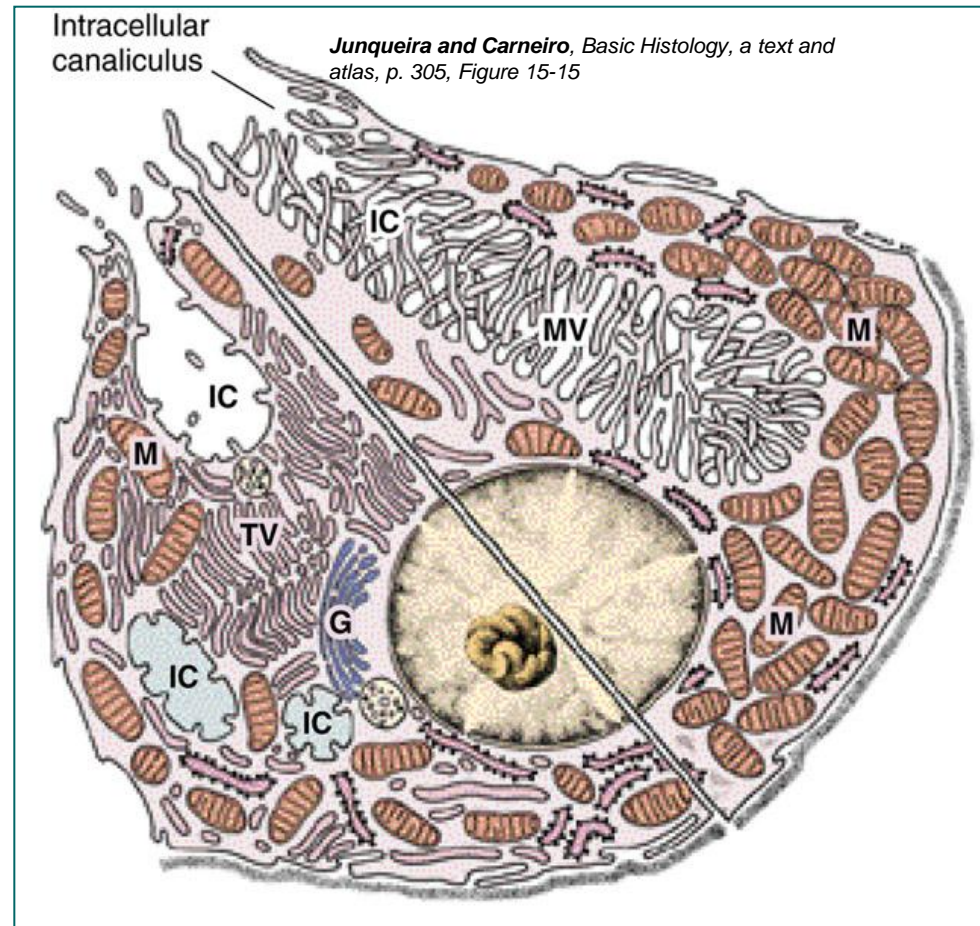
# Ивичне (паријеталне) ћелије

- Крупне, **округле** или **пирамидне ћелије** смештене у горњој половини специфичних желудачних жлезда.
- Базе – ламина проприја; врх између апикалних делова суседних ћелија.
- Једно до два централно постављена једра, доста митохондрија, **систем разгранатих интрацелуларних каналића** (инвагинације апикалне плазмалеме), тубуловезикуларни систем грЕР.
- У базалном домену ћелије – рецептори за гастрин, хистамин и ацетил холин (промовише секрецију HCl)



# Ивичне (паријеталне) ћелије

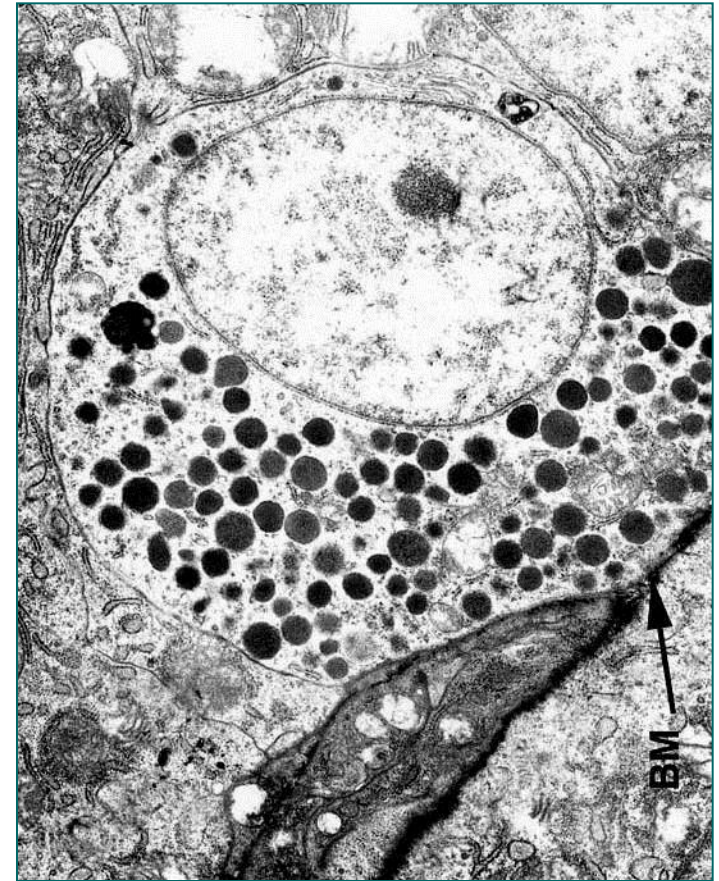
- **Водоничном пумпом** на мембрани интрацелуларног каналића **јони водоника** се из цитоплазме упумпавају у каналић и **размењују за јон калијума** који се избације у цитоплазму.
- Кроз **хлорове канале** се **јони хлора** убацују у каналић.
- У **интрацелуларном каналићу** се везују јони хлора и водоника.
- Из интрацелуларних каналића **HCl** доспева у **лумен желудачне жлезде** – стерилизација желудачног садржаја.
- Поред ХЦл паријеталне ћелије синтетишу и **унутрашњи (intrinsic или Кастлов) фактор** – гликопротеин неопходан за апсорпцију **витамина B<sub>12</sub>**.
- Комплекс **унутрашњи фактор-витамин B<sub>12</sub>** се ствара у **желуцу**, а апсорбује у **илеуму**.
- Недостатак – **пернициозна анемија**.



Шема паријеталне ћелије која показује ултраструктурне разлике између мирујуће и активне ћелије. IC = интрацелуларни каналикули, G = Голџи, M = Митохондрије, TV = тубуловезикуле

# Ендокрине (ентероендокрине) ћелије

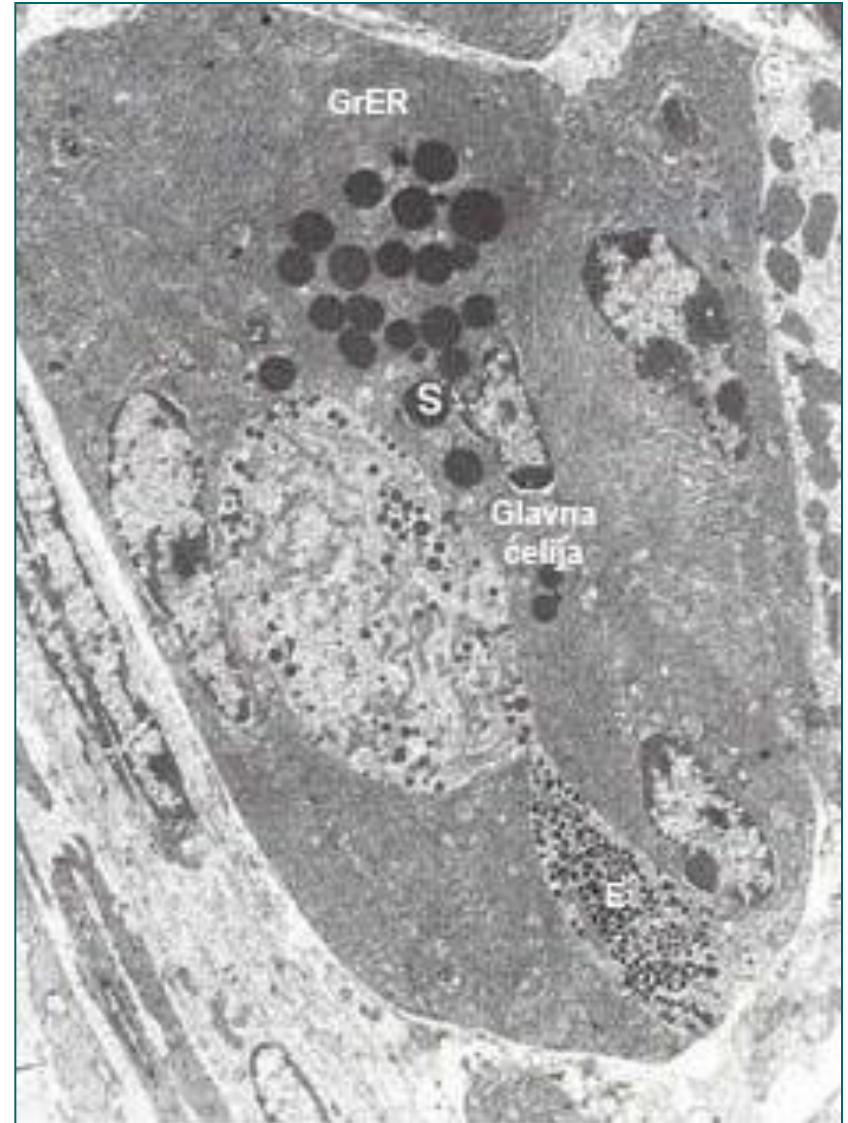- Хетерогена популација која припада **ДНЕС-у**.
- **Аргирофилне ћелије** заступљене у свим деловима желудачних жлезда, **највише у бази**.
- Једро – апикално, **базални пол грануле** са пептидима и биогеним аминима.
- Садржај се ослобађа **егзоцитозом на базалном полу** и дифундује до капилара ламине проприје.
- **Ћелије отвореног типа** преко **микроресица** примају информације из лумена.
- **Ћелије затвореног типа** преко **рецептора** на базалном полу.



*Dr Ihab El-Zhogby of the Faculty of Veterinary Medicine at Zagazig University in Egypt*

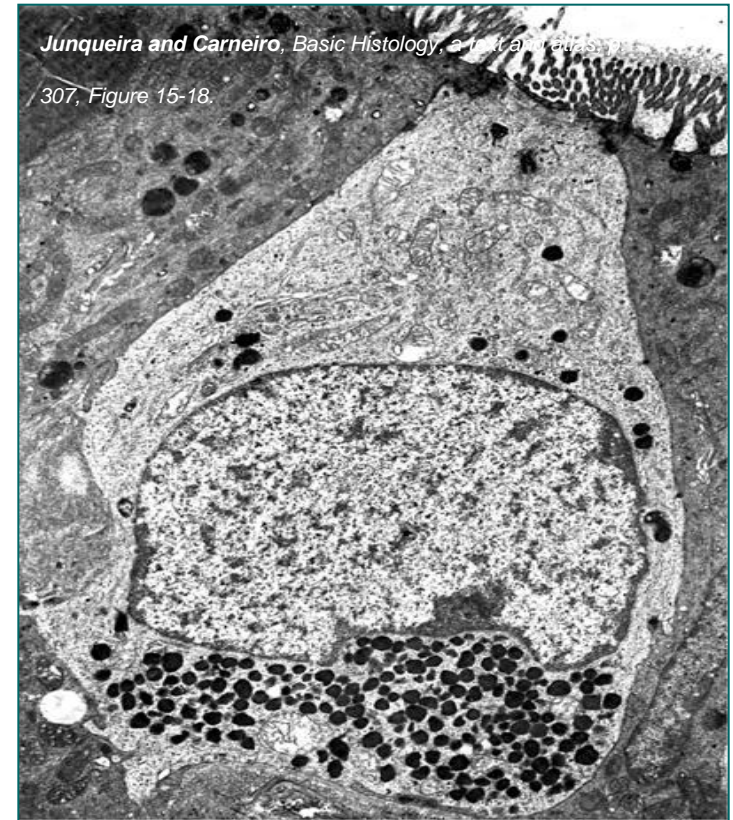# Ендокрине (ентероендокрине) ћелије

- Хетерогена популација која припада **ДНЕС-у**.
- У антруму 50% чине **G-ћелије** (гастрин), 30% **ЕС-ћелије** (серотонин), 15% **D-ћелије** (соматостатин), у фундусу и корпусу најбројније су **ECL-ћелије** (хистамин).
- **Грелинске ћелије** (грелин)



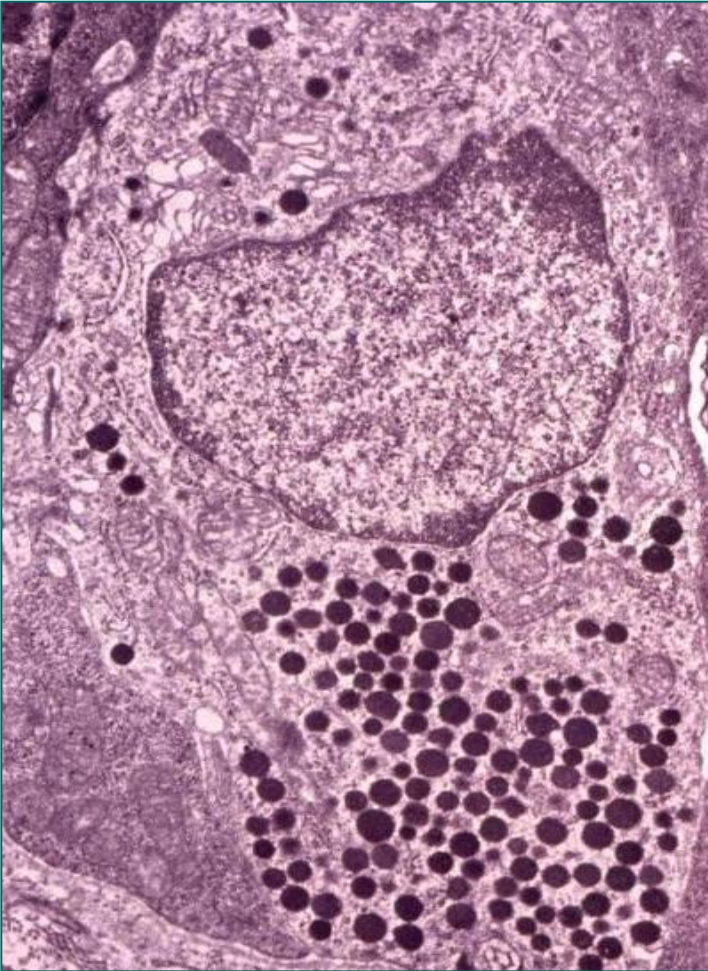
# ДНЕС

- **Дифузни нейроендокрини систем** обухвата појединачне нервне ћелије и пептидергичке неуроне присутне у различитим органским системима.
- Продукција и секреција **пептидних хормона** и **биогених амина**.
- Декарбоксилација прекурсора амина (**A**mine **P**recursor **U**ptake and **D**ecarboxylation **S**ystem).
- Садрже **округле грануле** електронски густог садржаја са светлим ореолом.
- Налазе се у највећем броју у гастро-ентеро-панкреасном систему (**ентероендокрине ћелије**).
- Продукте своје синтезе ћелије ДНЕС-а могу да секретују на различите начине (**ендокрино, паракрино** или **аутокрينو**).



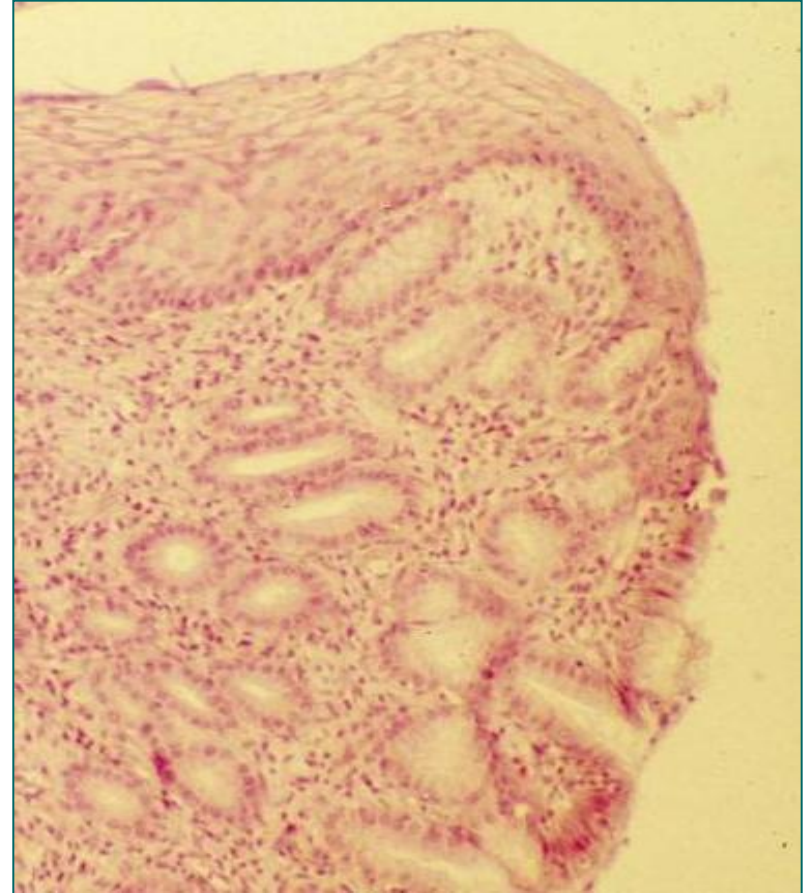
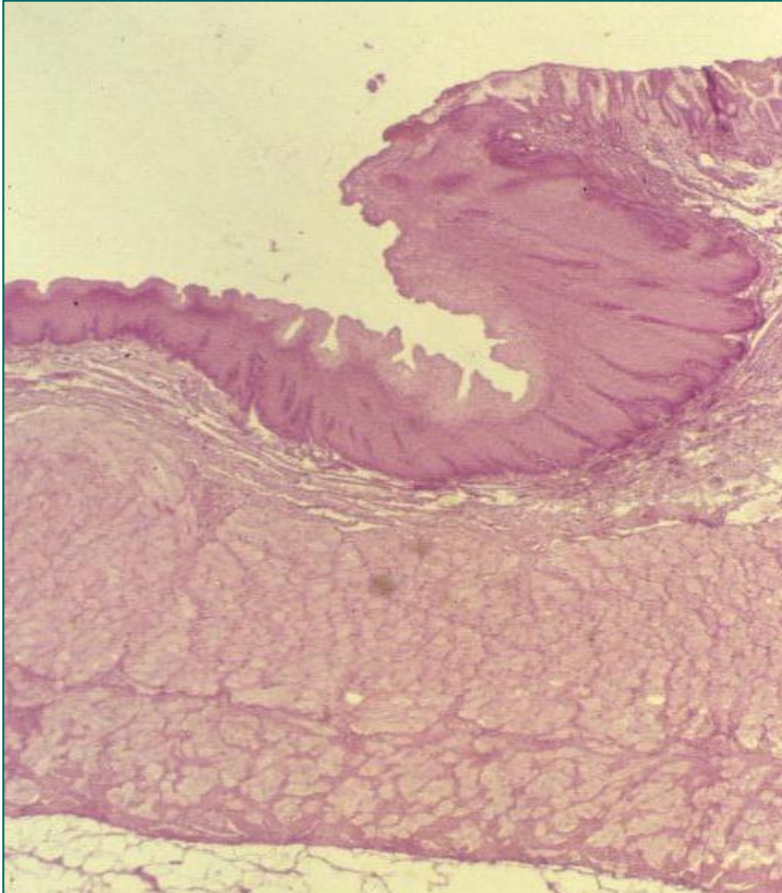
ТЕМ ентероендокрине ћелије са великим бројем секреторних гранула између једра и базалне ламине и великом бројем микровила на апикалној површини.

# ДНЕС



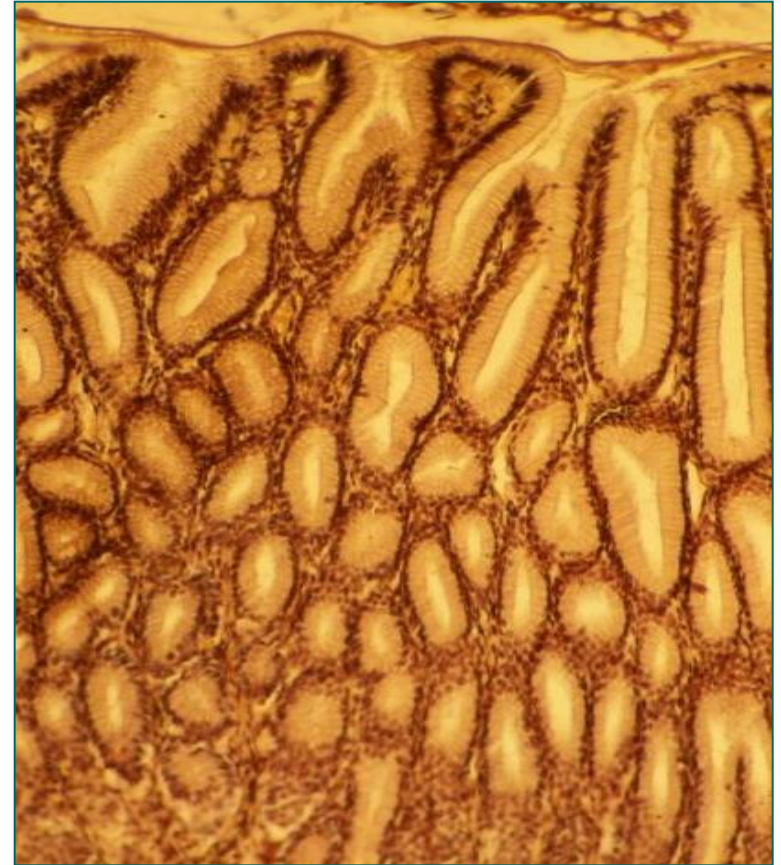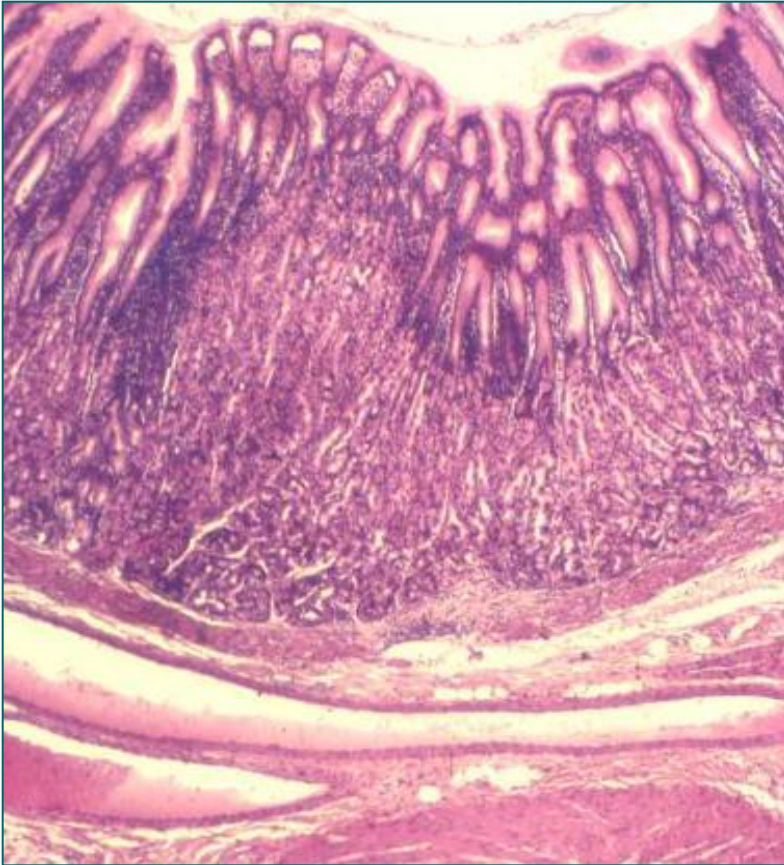
- У дигестивном систему ћелије ДНЕС-а продукте своје секреције могу да избацују у лумен – **егзокрини тип секреције**.
- Ентероендокрине ћелије – **отвореног** (допиру до лумена) и **затвореног** типа.
- Преко својих пептида и биогених амина регулишу **секрецију, апсорпцију, дигестију, мотилитет, ћелијску пролиферацију и тонус** крвних судова.
- Неурони ДНЕС-а поседују **неуроендокрину** или **неуротрансмиторну** функцију.
- Осим у дигестивном систему, ћелије ДНЕС-а присутне су и у епителу респираторног система, уrogenиталног система и коже.

# Кардија (pars cardiaca)



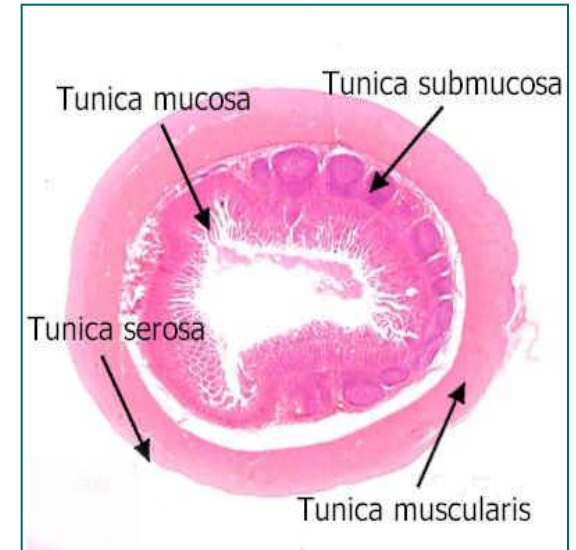
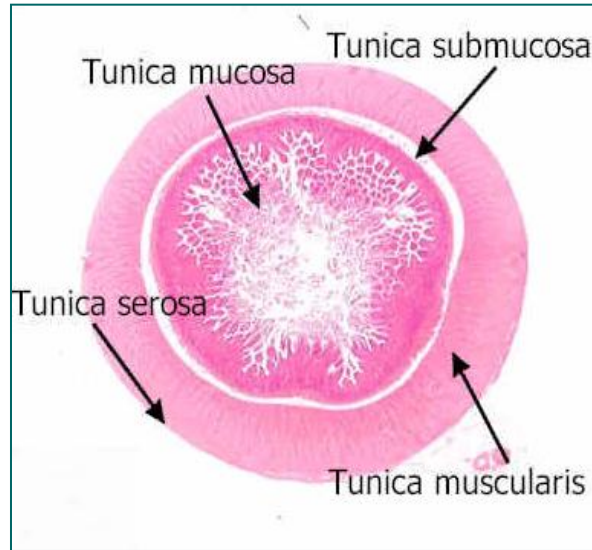
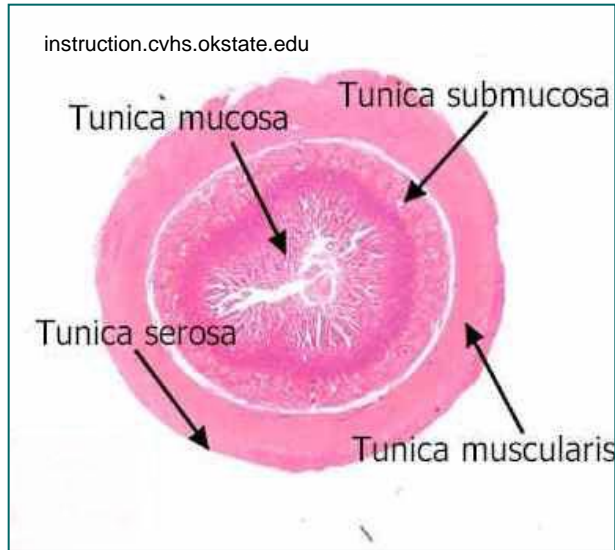
- **Ora serrata** – смена плочастослојевитог епитела без орожавања једњака у једноредан цилиндрични епител желуца.
- У ламини проприји **gll. cardiae**.

# Пилорус (pars pylorica)



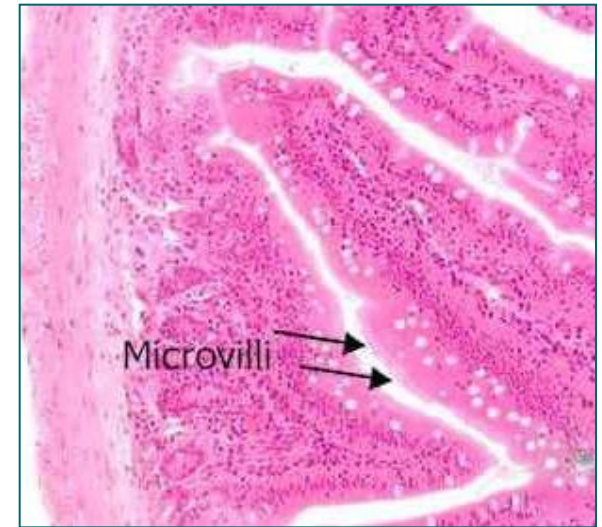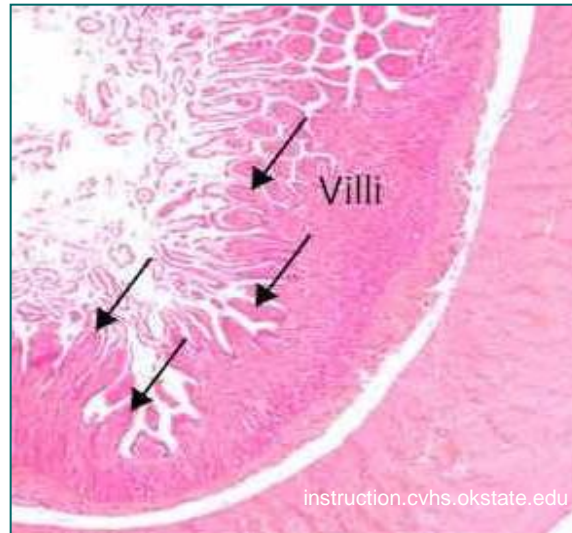
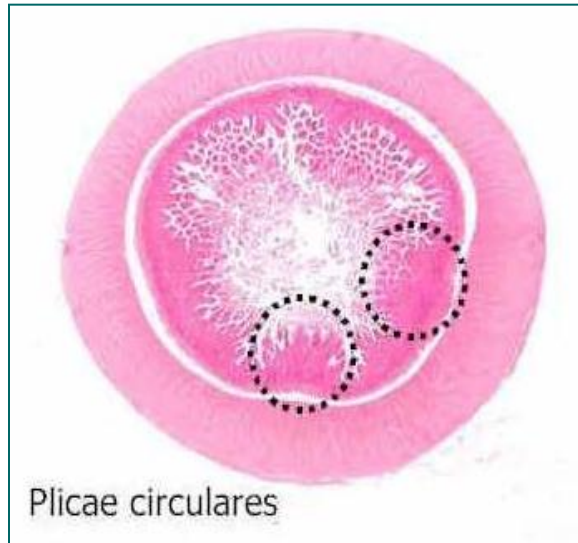- **Дубоке желудачне јамице** и кратке пилорусне жлезде (**gll. pyloricae**) у ламини проприји (**јачо разгранате**).
- Туника мускуларис – **m. sphincter pylori** (средишњи подслој)

# Танко црево (intestinum tenue)



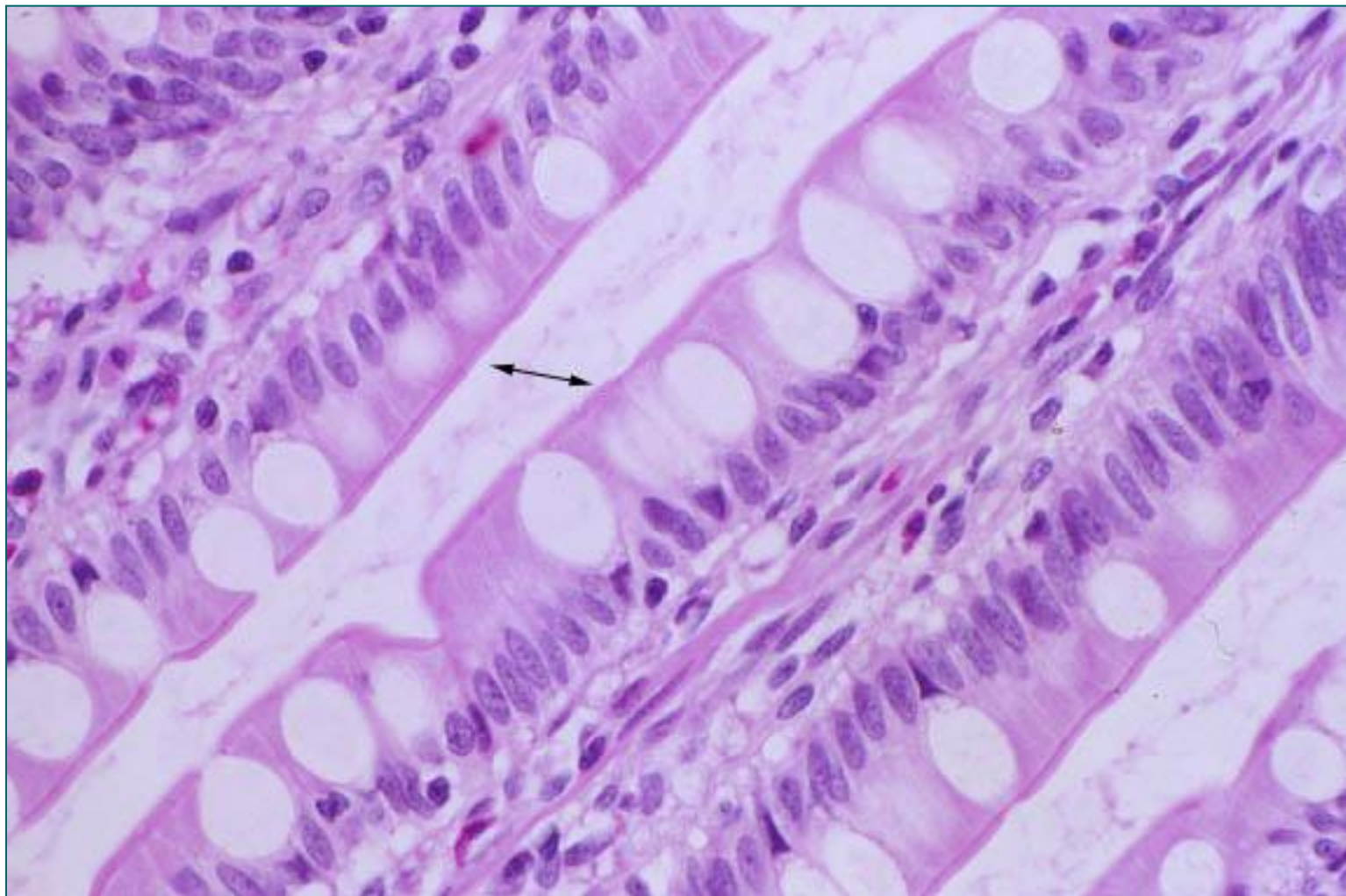
- Танко црево се пружа **од пилоруса до илеоцекалне валвуле**.
- Дугачко је око 6м и има три сегмента:
  - дванаестопалачно црево – **дуоденум** (25 cm)
  - празно црево – **јејунум** (2,5 m)
  - усукано црево – **илеум** (3,5 m)

# Специјализације које повећавају апсорпциону површину танког црева



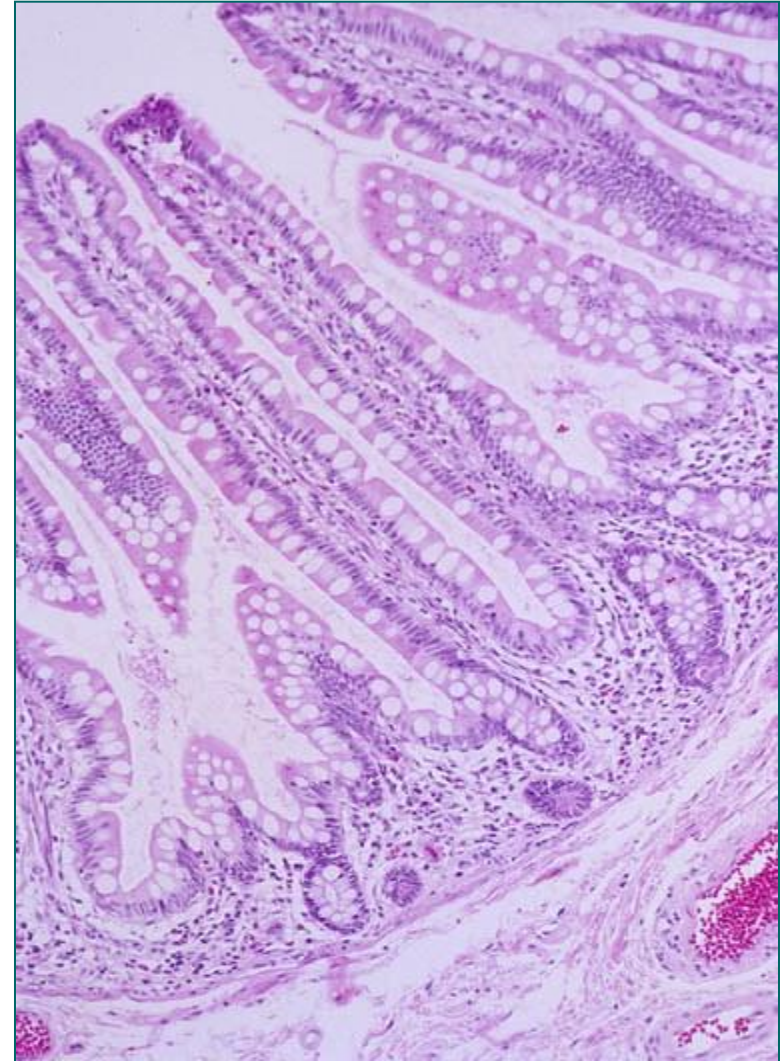
- **Кружни набори (плике циркуларес, Керкрингови набори)** – набори мукозе и дела субмукозе (1-1,5cm). Појављују се на 5cm од пилоруса, највише их има у дисталним деловима дуоденума и почетним деловима јејунума (најмање у илеуму).
- **Цревне ресице (вили интестиналес)** – изврсти мукозе који проминирају у цревни лумен (0,5-1,5mm). У дуоденуму – листастог, у јејунуму и илеуму прстастог облика.
- **Микроресице (микровили)** – цитоплазматски продужеци ентероцита (1 $\mu$ m). Сваки ентероцит по неколико хиљада микроресица – **четкаст (пругаст) покров**.
- Специјализацијама се површина танког црева повећава од 1m<sup>2</sup> на 900m<sup>2</sup>.

# Четкаст (пругаст) покров

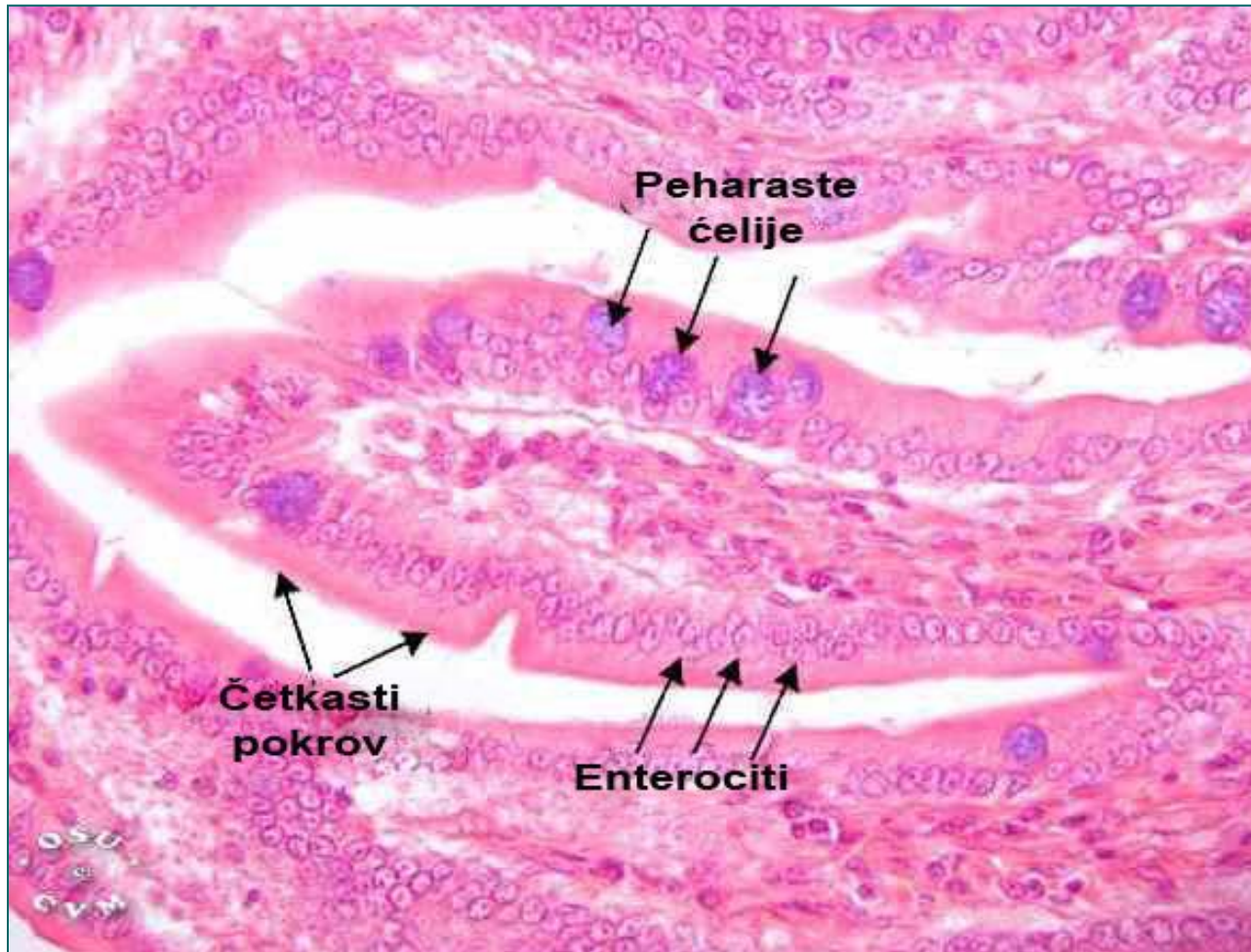


# Туника мукоза танког црева

- Тунику мукозу граде **епител, ламина проприја и ламина мускуларис** мукозе.
- **Цревне ресице** и **Либеркинове крипте** (цревне жлезде)
- **Једноредан цилиндрични епител** ресица (**површински епител**) и Либеркинових крипти (**жлездани епител**) разликују се по ћелијама у свом саставу.
- **Ресице** су задужене за апсорпцију хране, а **Либркинове крипте** (цревне жлезде) за **секрецију, регулисање нормалне бактеријске флоре и обнављање** целокупног интестиналног епитела.



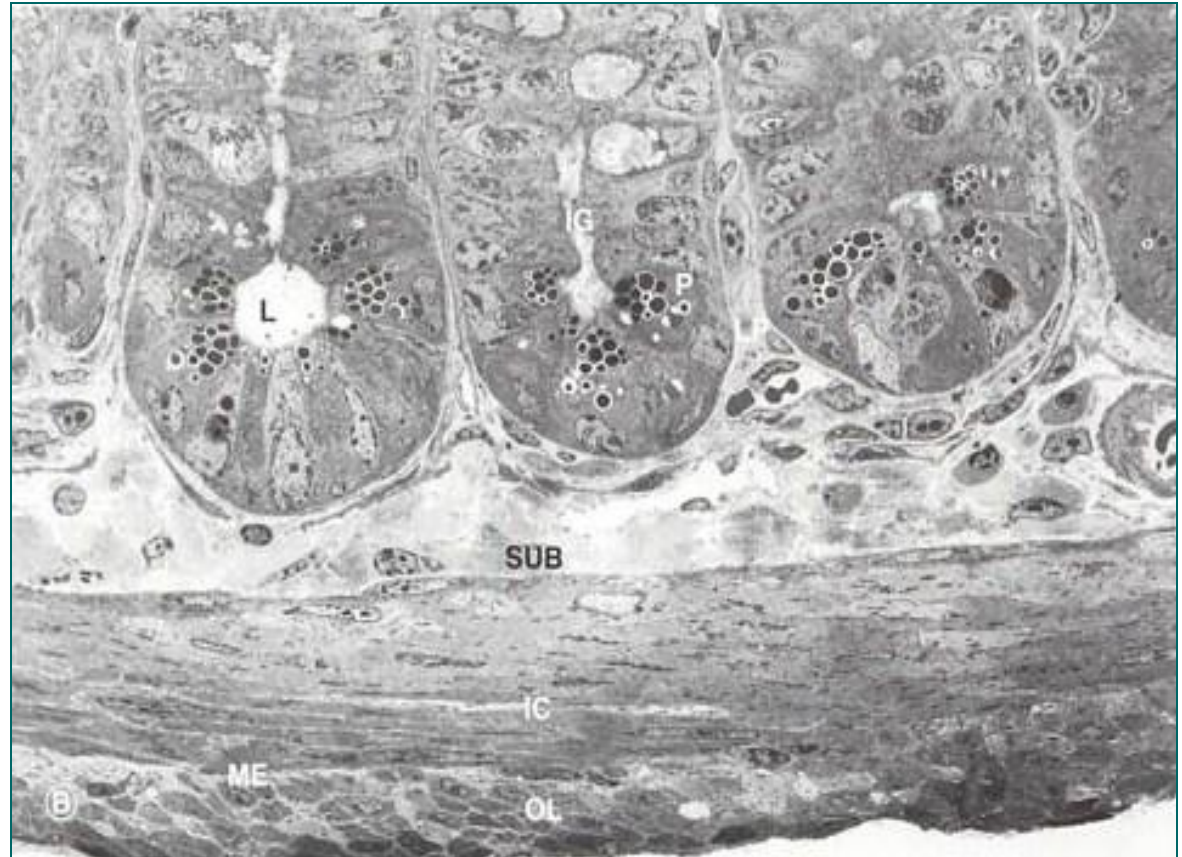
# Епител цревне ресице



# Епител Либеркинове крипте

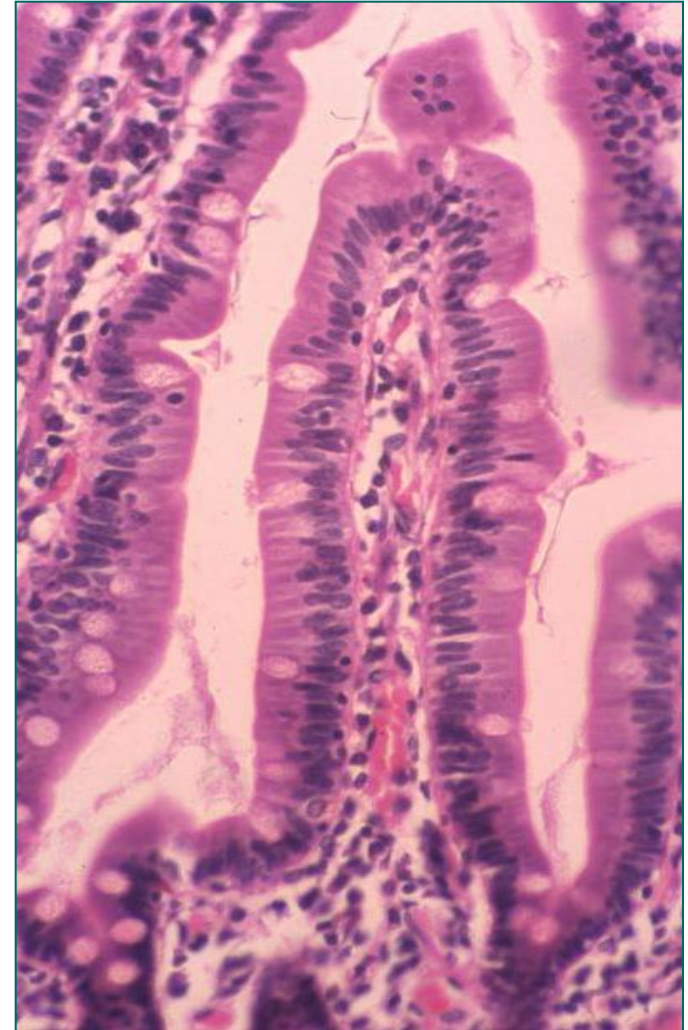
Епител **Либеркинове крипте** (цревне жлезде) граде:

- **ентероцити**
- **пехарасте ћелије**
- **ентероендокрине ћелије**
- **Панетове ћелије**
- **М ћелије**
- **матичне ћелије**  
(недиференциране)


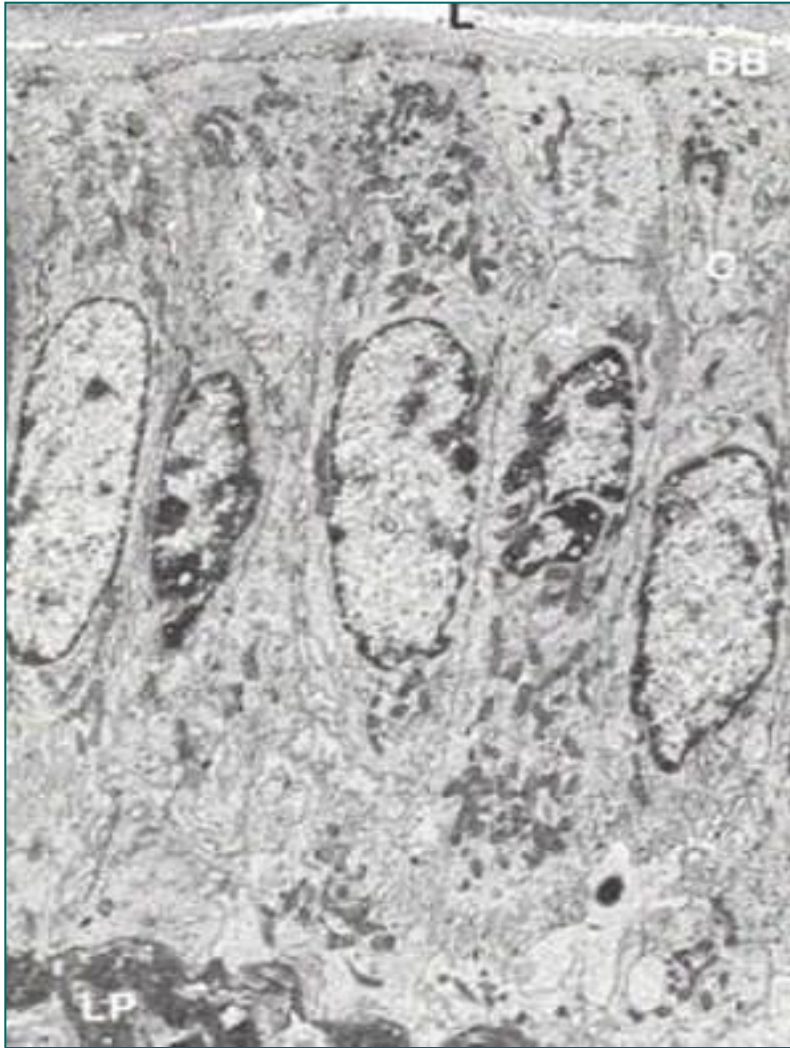


# Ентероцити

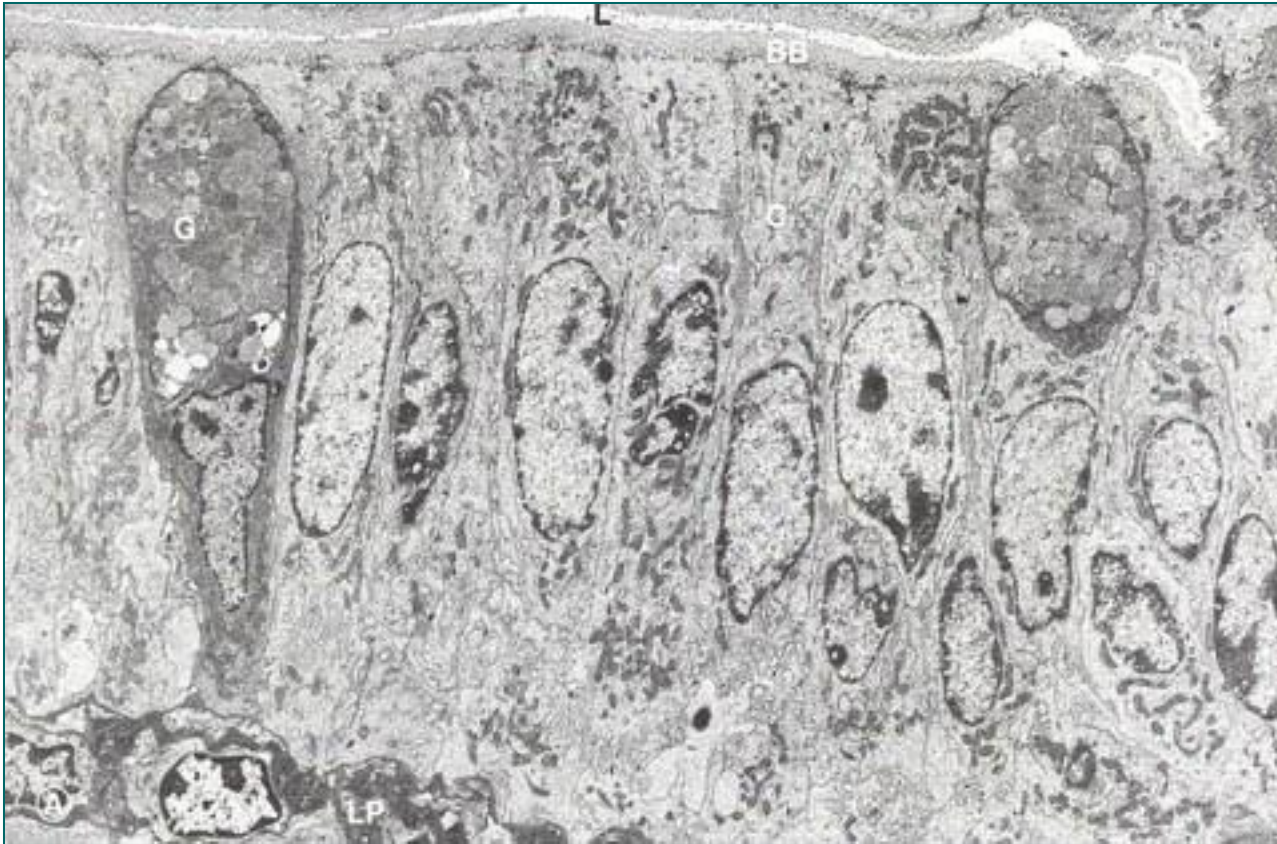- **Ентероцити** су апсорптивне ћелије.
- **Најбројније ћелије** у епителу танког црева.
- Специјализоване за **транспорт супстанци** из лумена у **васкуларни систем** ламине проприје.
- **Цилиндричне ћелије** повезане **оклудентним** и **адхерентним** везама.
- Митохондрије, Голџи, глатки и грЕР.
- На **апикалној површини** – микроресице – **четкаст (пругаст) покров**.
- **Гликокаликс** их штити од аутодигестије.
- Гликокаликс садржи **дигестивне ензиме** инкорпорисане у апикалну плазмалему – **терминална дигестија пептида и угљ. хидрата**.
- На базалном полу – рецептор за IgA.
- Животни век ентероцита 1,5 до 3 дана.



# Ентероцити



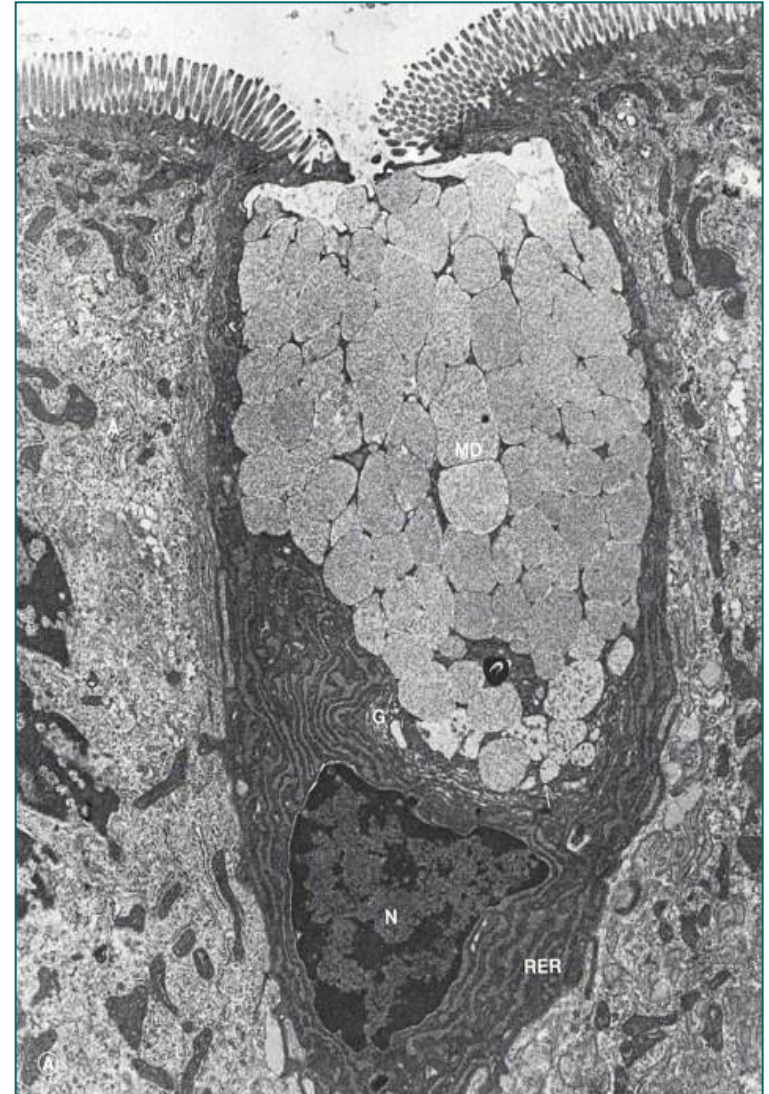
# Пехарасте ћелије



- Повећава се њихов број у **проксимално-дисталном смеру**. Једро базално, перинуклеусно митохондрије, грЕР и рибозоми; **супрануклеусно** – екстензиван Голџи – **муцигене грануле**. Синтетишу муцин (протективна функција). Поседују кратке и ретке микровиле.

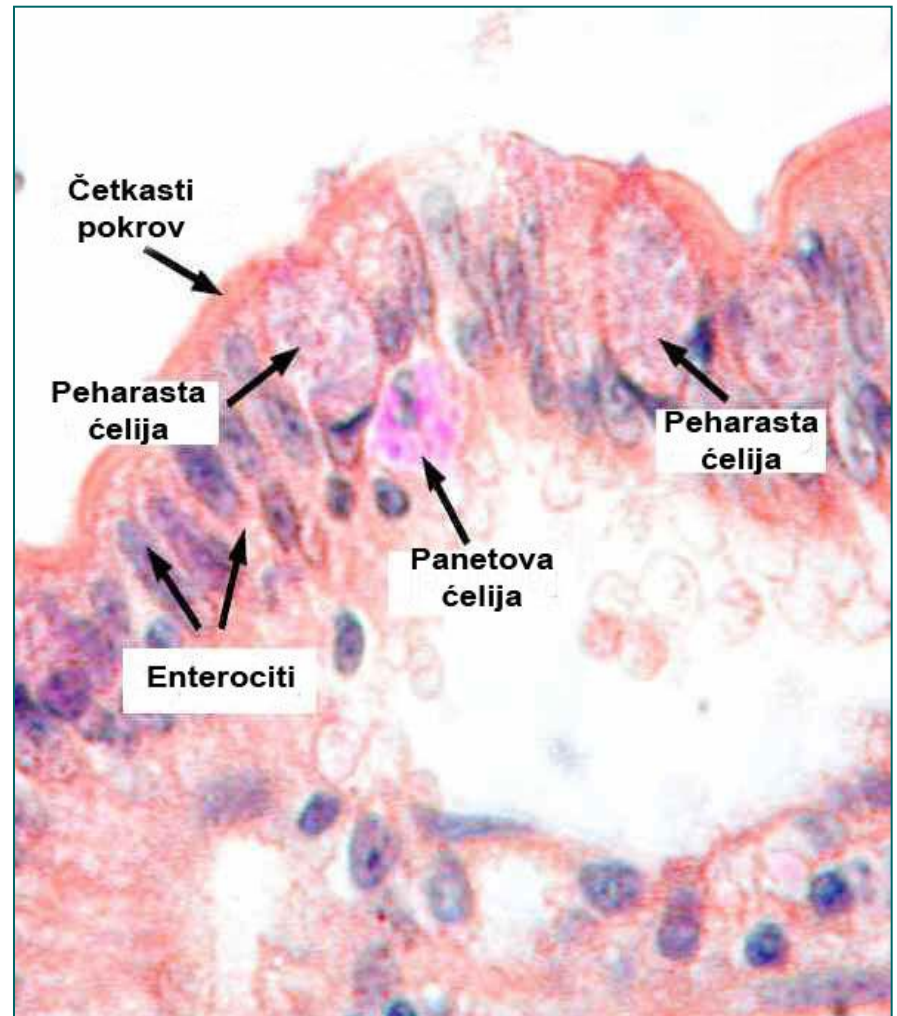
# Пехараста ћелија

- TEM уздужног пресека пехарасте ћелије илеума (x 15000).
- А - цилиндричне апсорптивне ћелије око пехарасте ћелије;
- G - Голџи комплекс;
- L – лумен танког црева;
- MD – муцигене грануле;
- MV – микровили на дужном пресеку;
- N – Нуклеус пехарасте ћелије;
- RER – гранулисани ендоплазматски ретикулум;
- \* микровили на попречном пресеку.

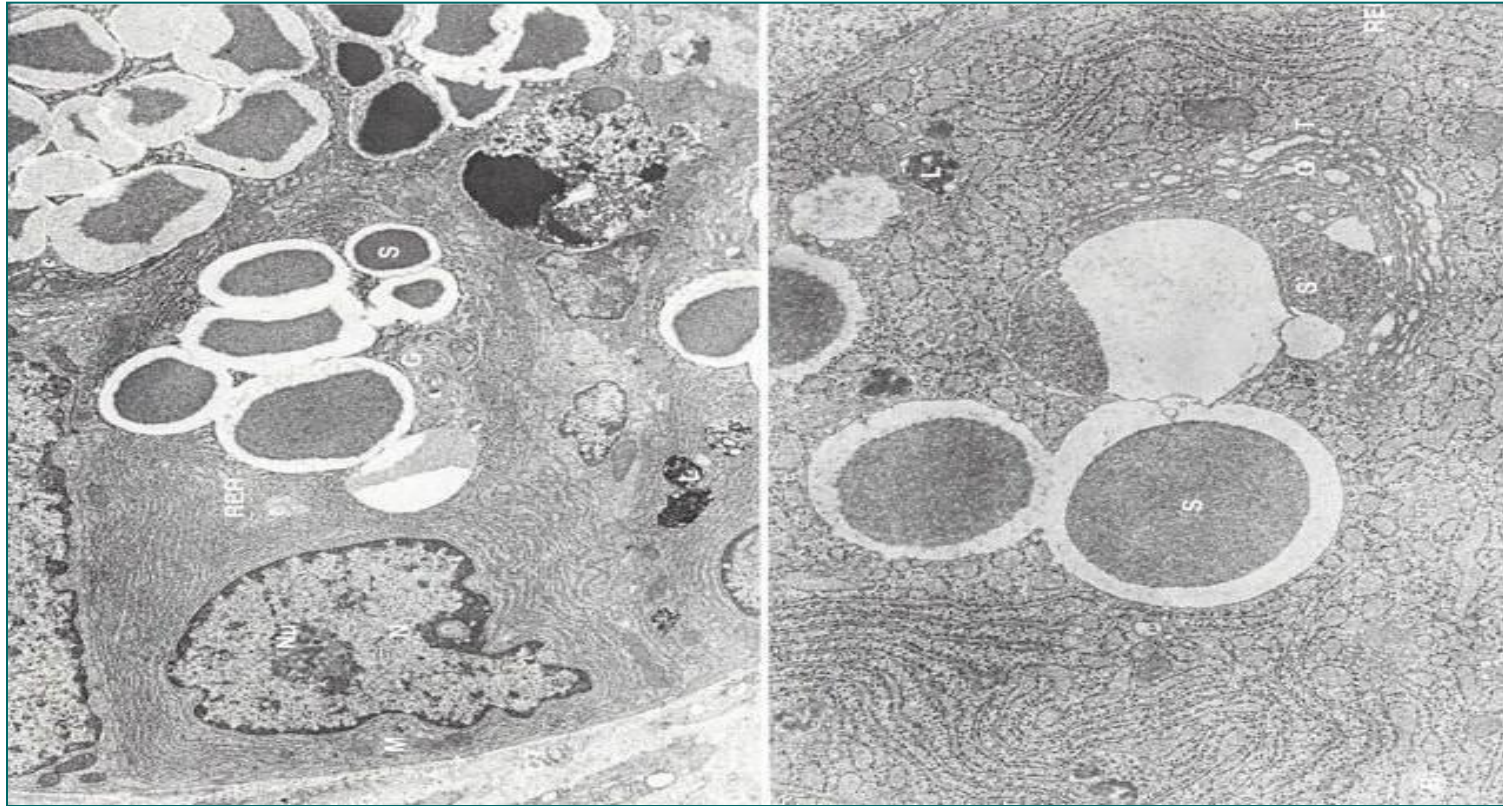


# Панетове ћелије

- Налазе се **у дну** Либеркинових крипти.
- Цилиндричног или пирамидалног облика, **једро** и **грЕР** локализовани **базално**.
- У **супрануклеусном** простору – бројни примарни и секундарни **лизозоми** и крупне **секреторне грануле**.
- Секрет из гранула ослобађа се **егзоцитозом на апикалном полу**.
- Садржи ензиме **лизозим** (разара зид бактерија) и **дефензин**.
- Могу да **фагоцитују** неке сојеве бактерија и протозоа.
- Најдужи животног век међу интестиналним ћелијама.

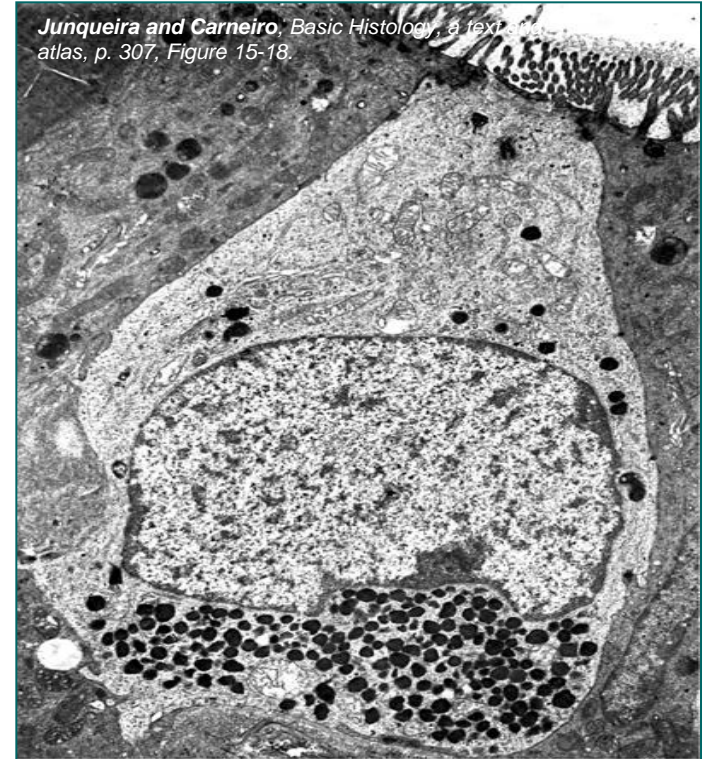
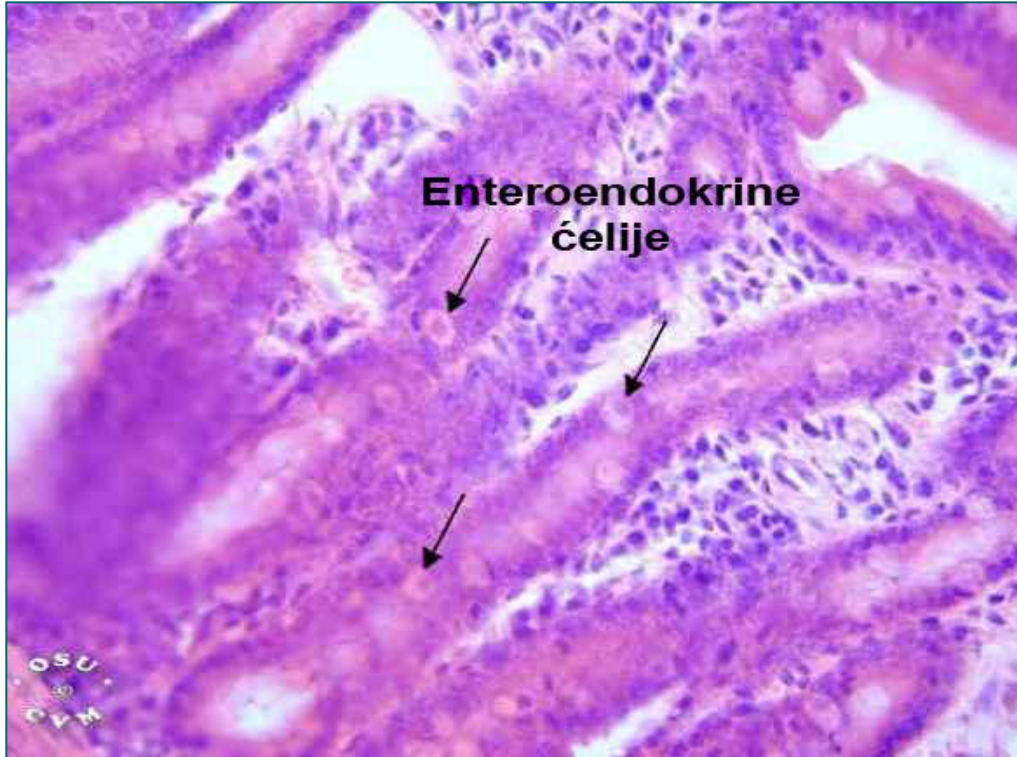

# Панетова ћелија



S-секреторне грануле, S'-секреторне грануле које се формирају од кондензованих вакуола Голџи комплекса, Т-трансферне везикуле које се формирају на површини Голџи комплекса, G – Голџи комплекс, L-лизозом, М-митохондрије, N-нуклеус, RER-гранулисани ендоплазматски ретикулум.

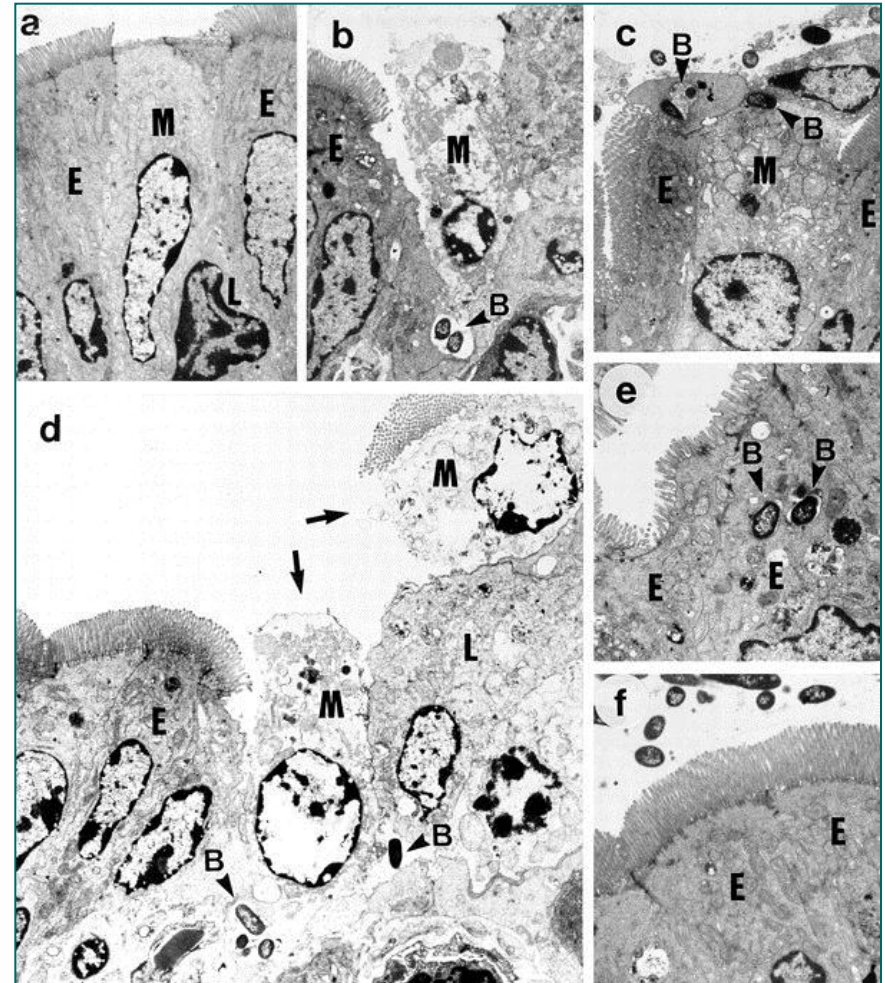
# Ентероендокрине ћелије



- Припадају ДНЕС-у.
- Подтипови карактеристични за танко црево: **I-ћелије** (холецистокинин); **S-ћелије** (секретин); **G-ћелије** (гастрин); **Мо ћелије** (мотилин); **K-ћелије** (гастрични инхибиторни пептид – ГИП)

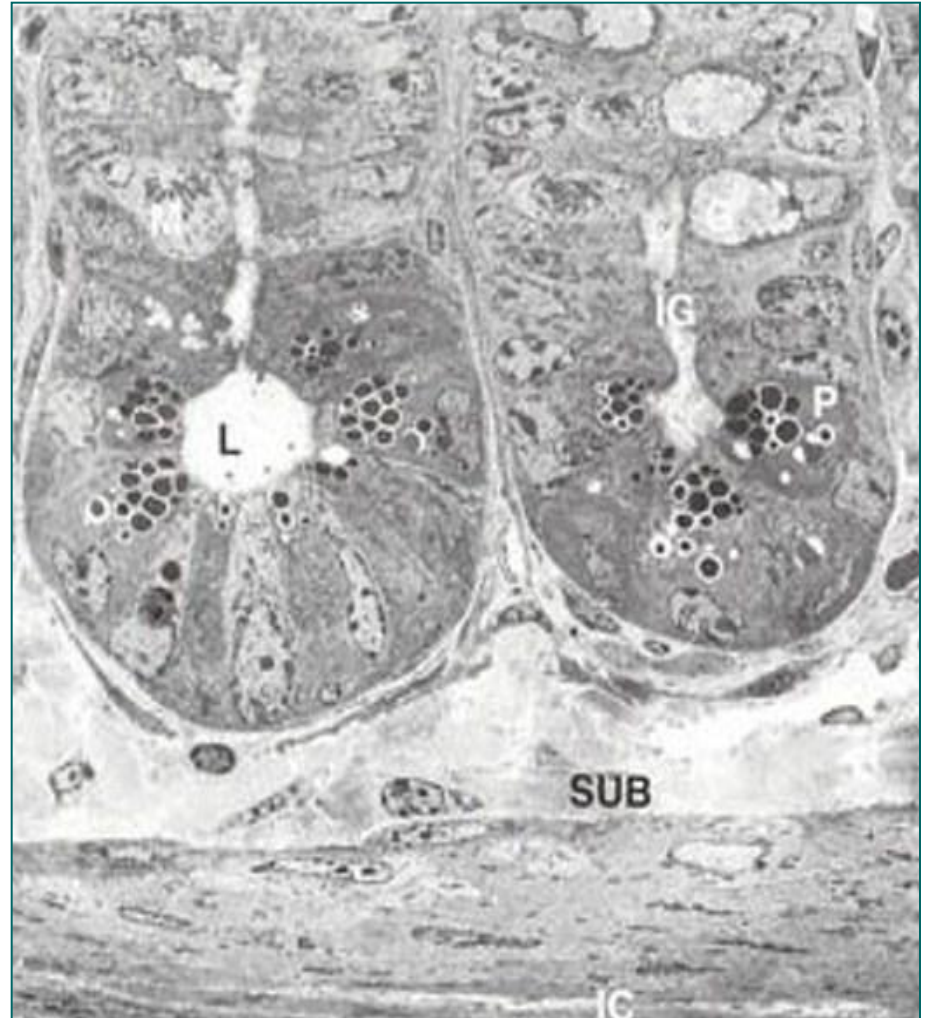# М ћелије

- Налазе се у **мукози** која покрива **Пајерове плоче** и појединачне лимфне фоликуле дуж танког црева и апендикса.
- **Антиген-транспортујуће** ћелије.
- Поседују микронаборе на апикалној плазмалеми – **microfold cells**.
- Између базолатералних одељака М ћелија налазе се интраепителни Т лимфоцити.
- М ћелије ендоцитозом прихватају антигене из лумена и транспортују до базолатералног одељка (доводе у контакт са Т лимфоцитима).
- Новија истраживања су показала да М ћелије фагоцитују бактерије и вирусе.
- Могу да транспортују антигене и у ламину проприју (дисконтинуирана БМ испод М-ћелија)



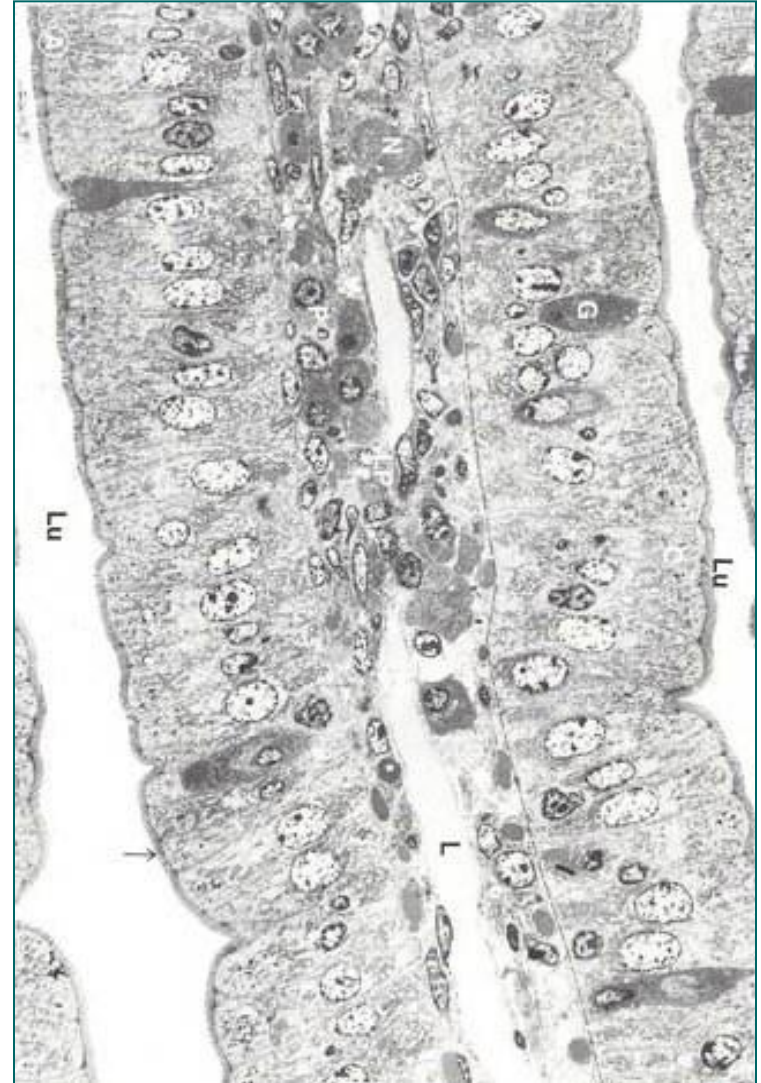
# Матичне ћелије

- Смештене у доњој половини Либеркинових крипти, **непосредно изнад** Панетових ћелија (зона **ћелијске репликације**).
- Поседују кратке микроресице, **округло светло једро**, оскудне органеле.
- Повезане су адхерентним везама.
- Животни циклус 24 часа.
- Њиховом **деобом** настају остале ћелије цревног епитела.
- Панетове ћелије живе око 20 дана, остале 2-6 дана.

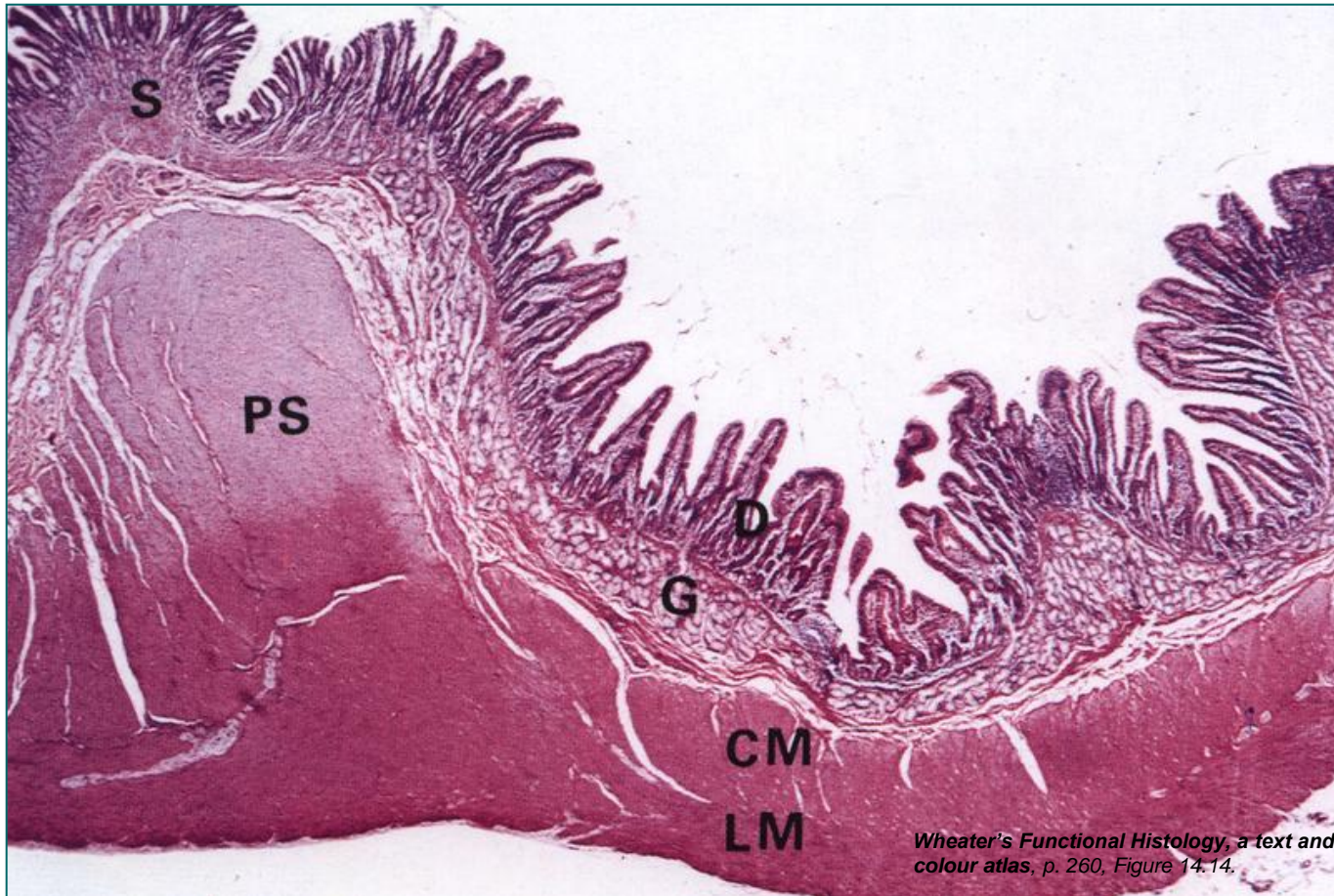


# Цревна ресица (ТЕМ)

- У **ламине propriје** цревне ресице налази се растресито везивно ткиво са крвним капиларима (непосредно испод базалне ламине епитела).
- **Лимфни капилари (лактеал)** пролазе кроз средњу цревне ресице.
- Глатке мишићне ћелије ламине мускуларис одвајају се и протежу целом дужином ресице – **Биркеов мишић**.



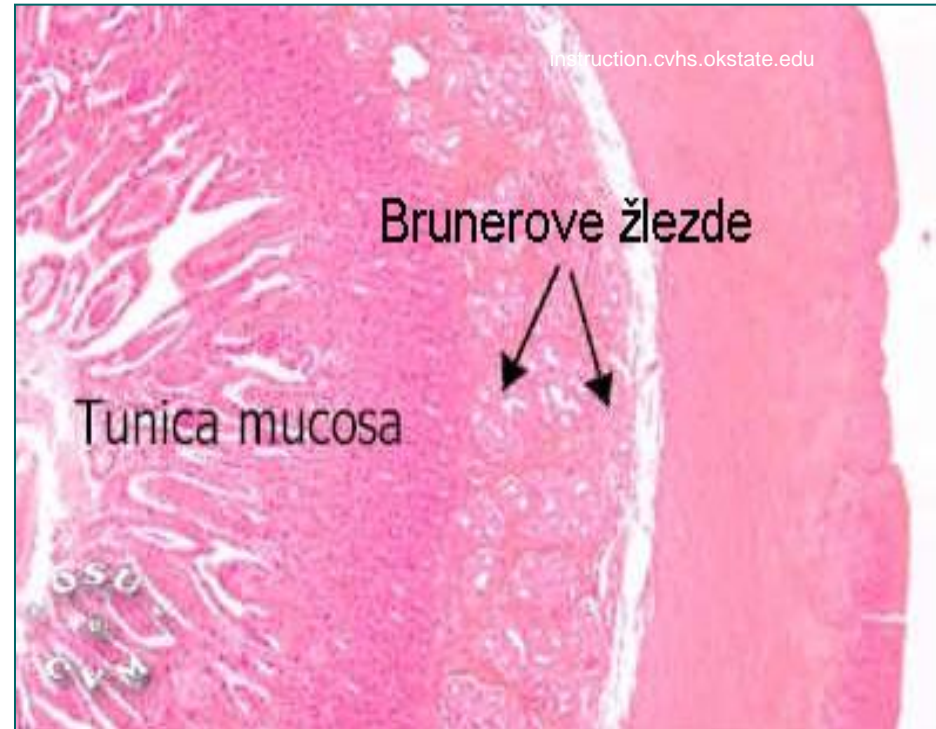# Дуоденум



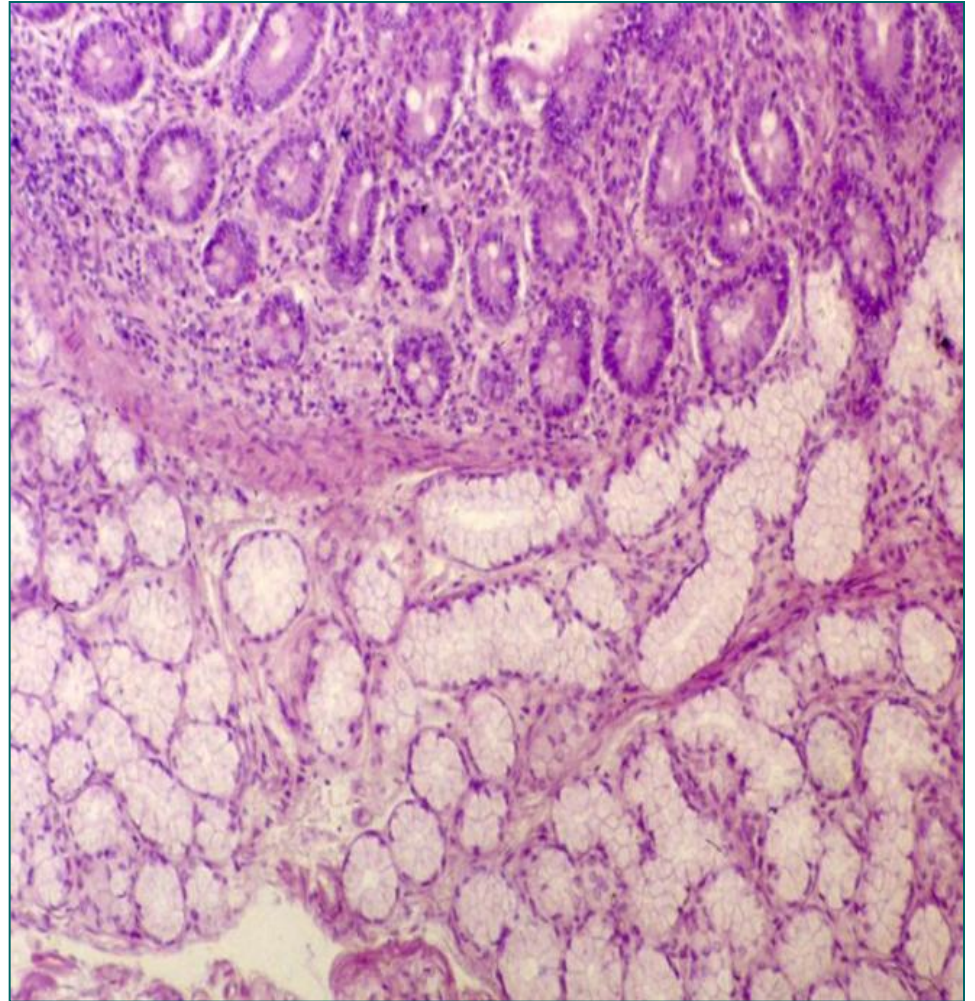
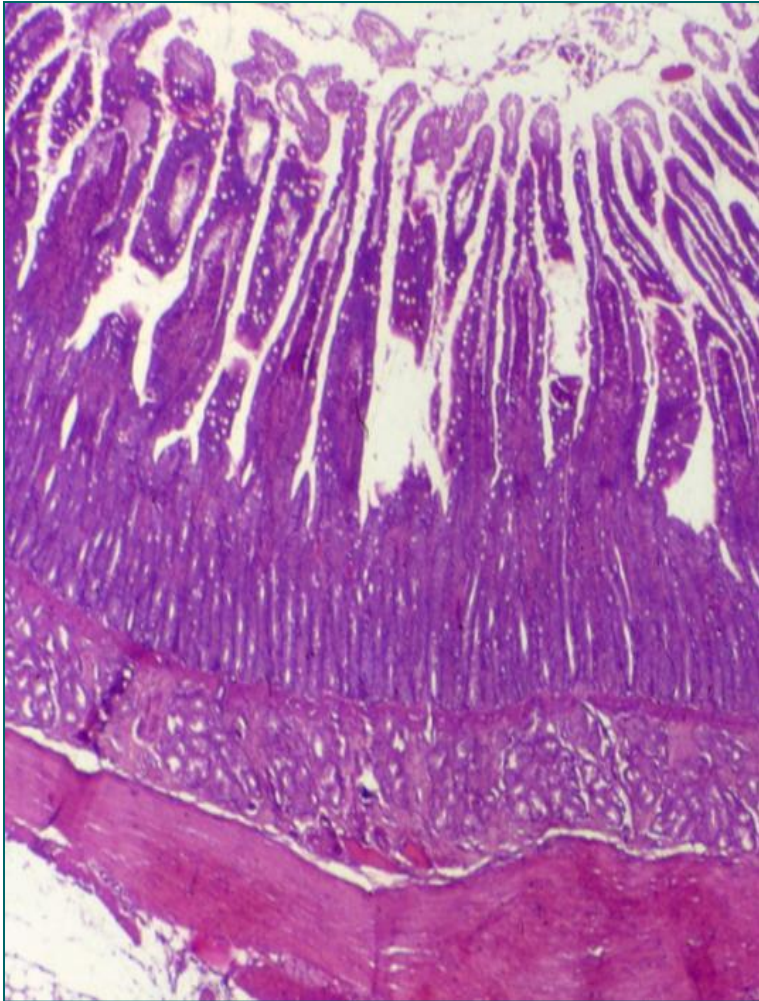
Спој пилоруса и дуоденума. Пилорусни сфинктер (PS); G – Брунерова жлезда; CM – циркуларни и LM – лонгитудинални мишићни подслој.

# Дуоденум

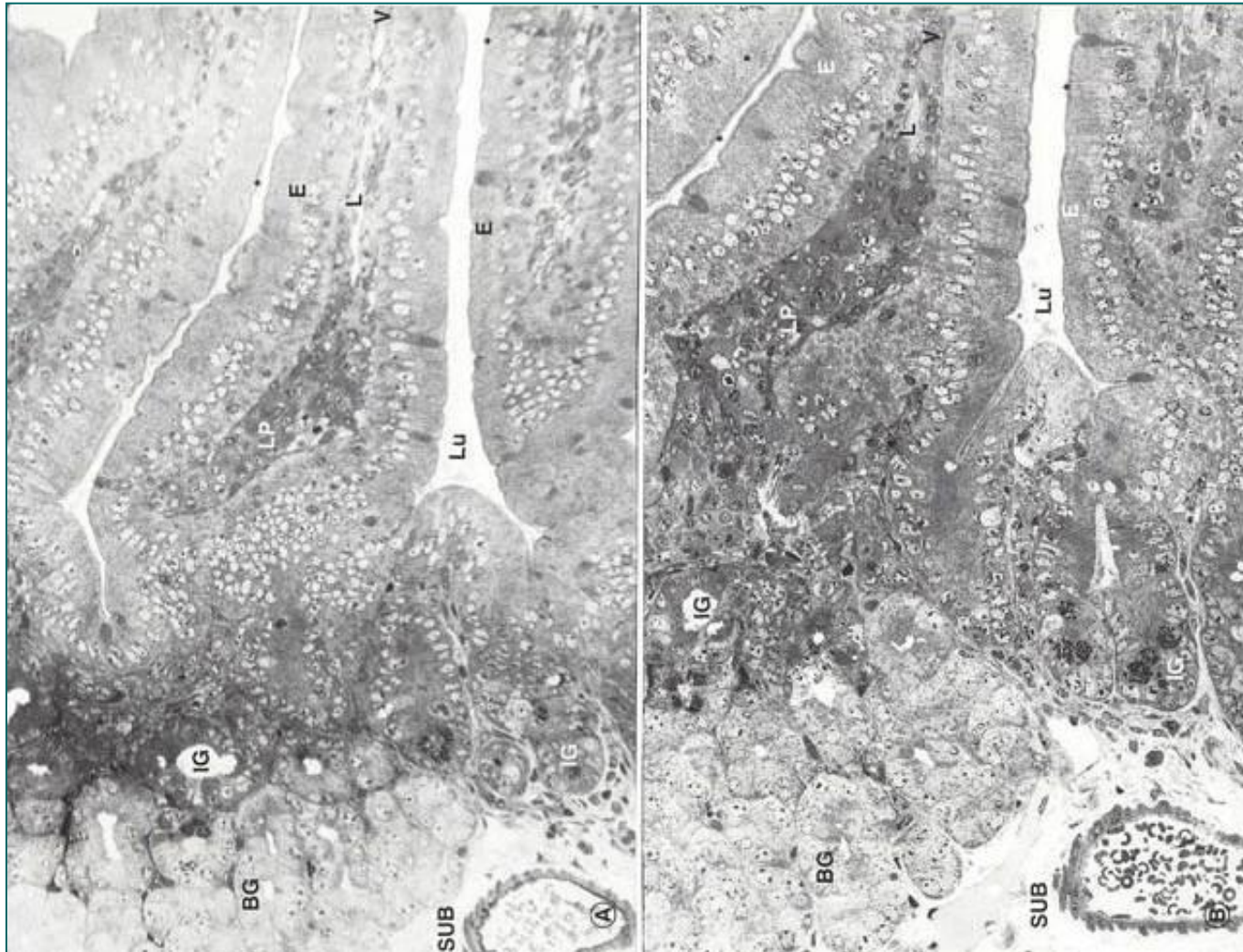
- Основна карактеристика дуоденума је присуство **Брунерових жлезда** (gll. duodenales) у субмукози.
- Брунерове жлезде пружају се од пилоруса до дуоденојејуналне флексуре.
- Секретни делови – изувијани тубули.
- Изводни канали – отварају се у Либеркиновим криптама или између ресица.
- Жлездани епител је коцкаст.
- Брунерове жлезде луче алкални секрет – неутралише HCl желуца и коригује pH интестиналног садржаја за деловање панкреасних ензима.
- Луче **урогастрон** – инхибира секрецију HCl, стимулише обнављање ћелија у криптама.



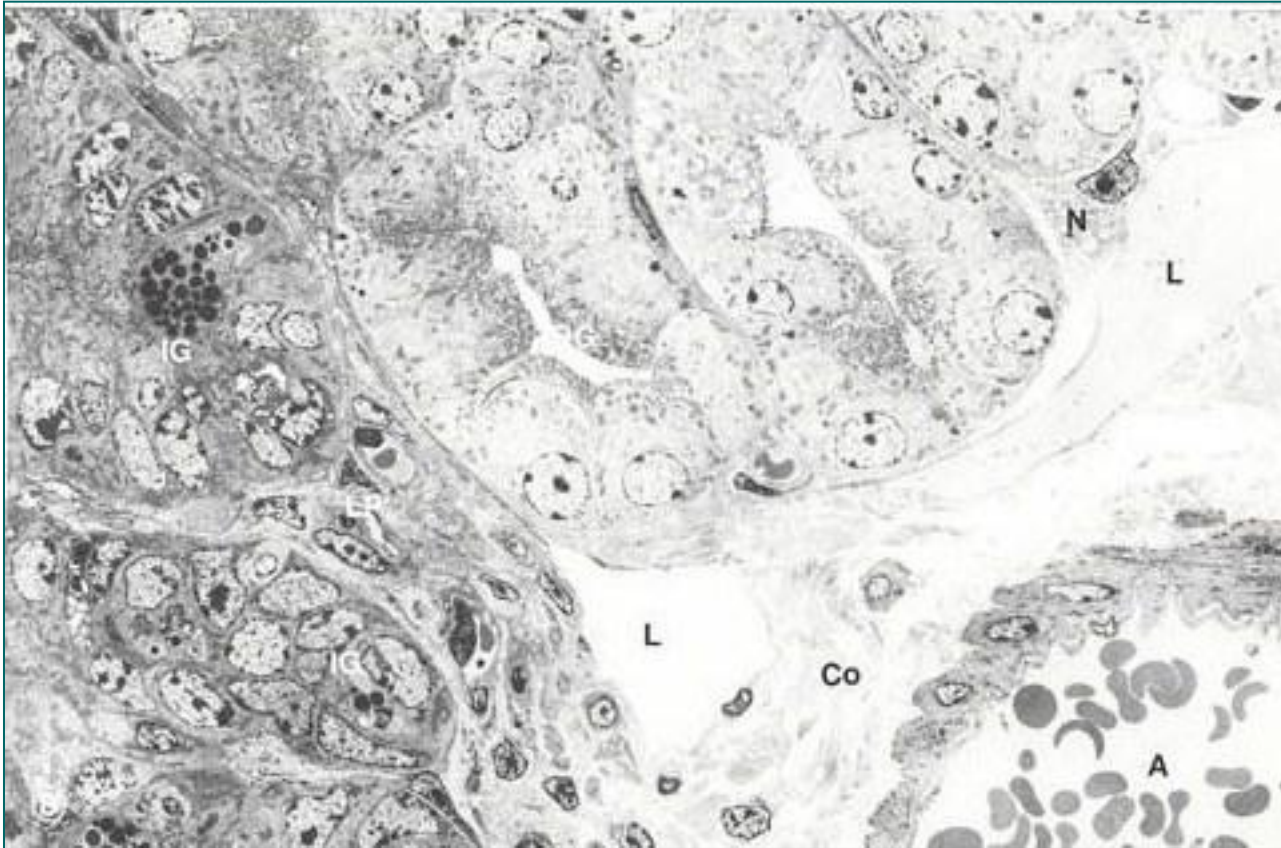
# Дуоденум



# Дуоденум (ТЕМ)

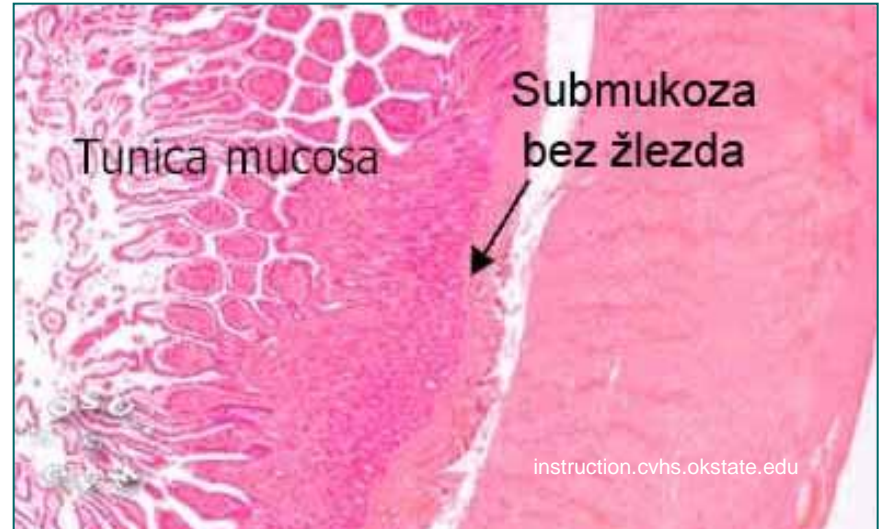
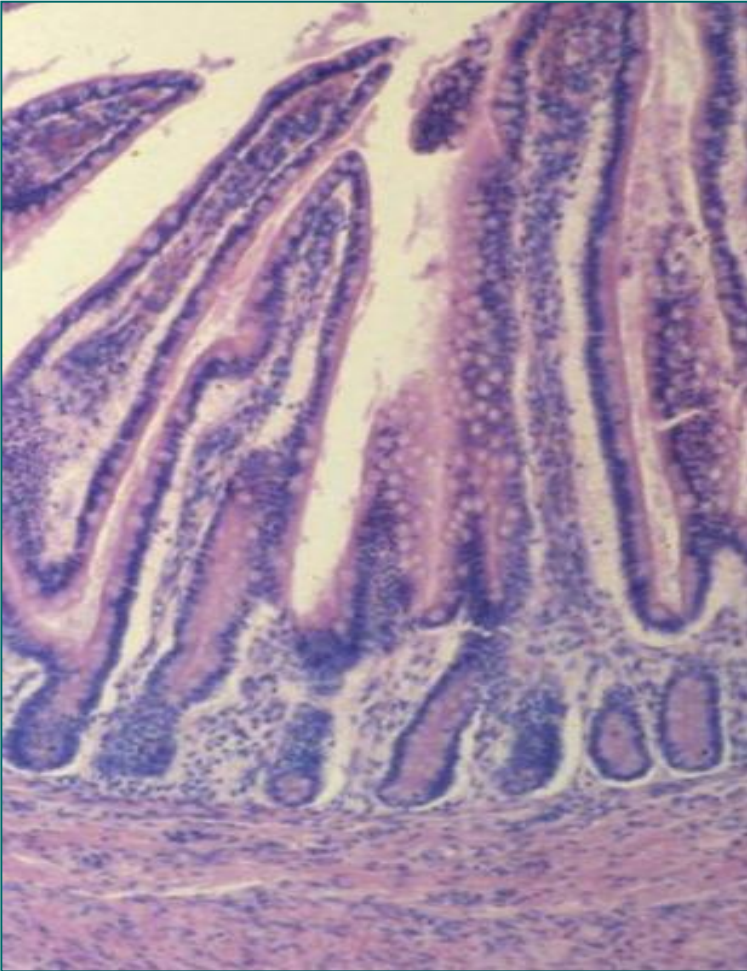


# Брунерове жлезде (ТЕМ)



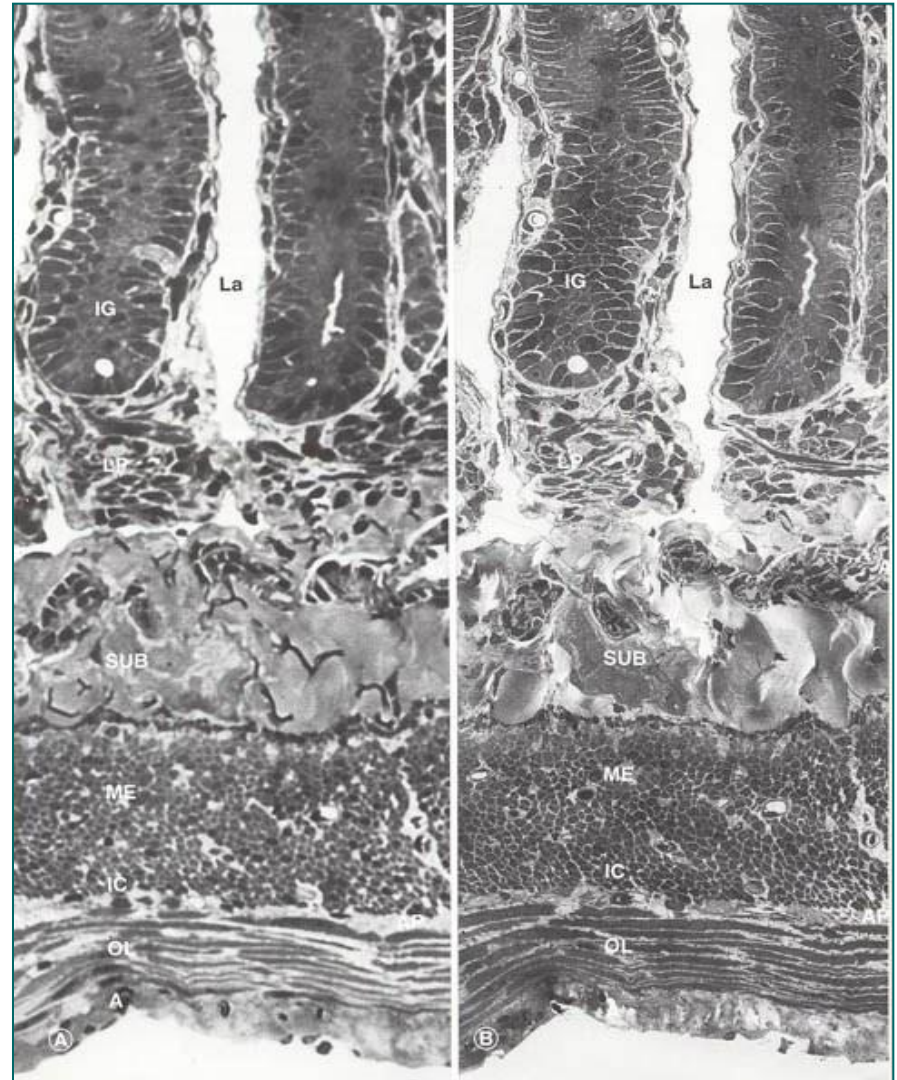
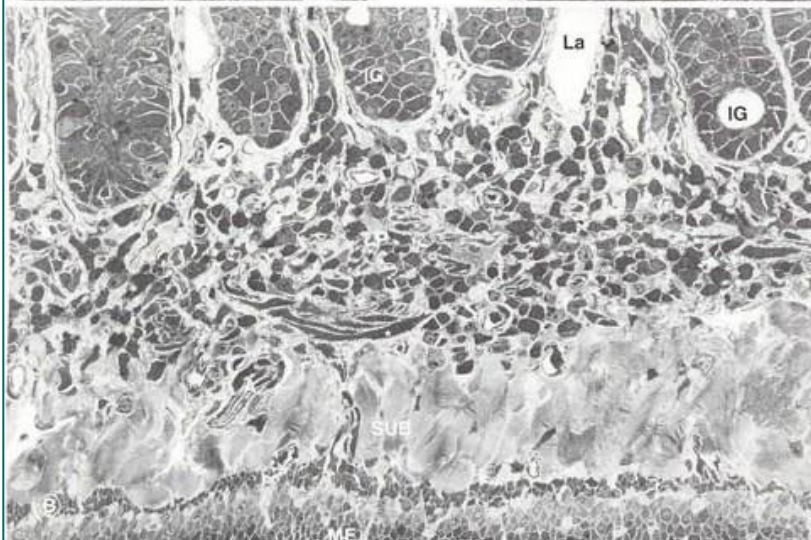
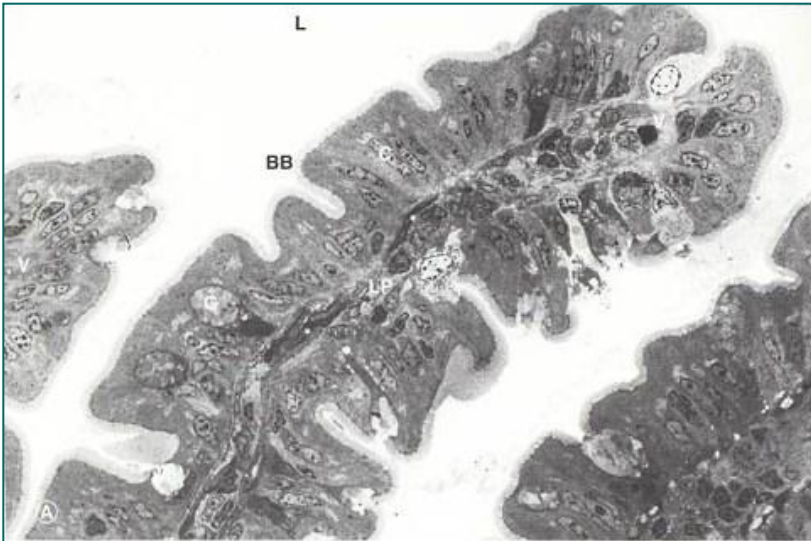
А – артериоле, BG – Брунерове жлезде, Co – колагена влакна, IG – Либеркинове крипте, L – лимфни капилар, LP – ламина проприа, N – нерв.

# Јејунум



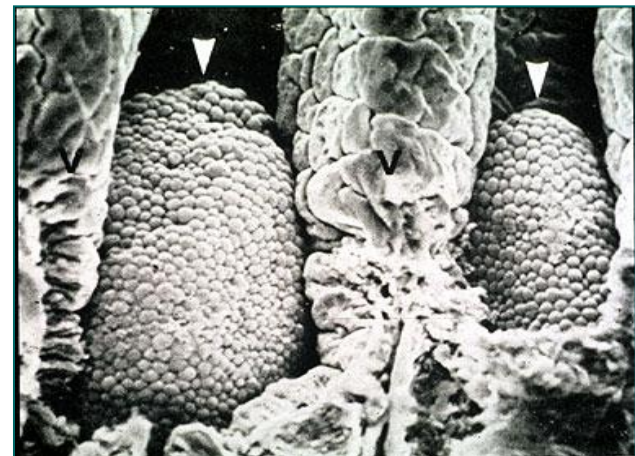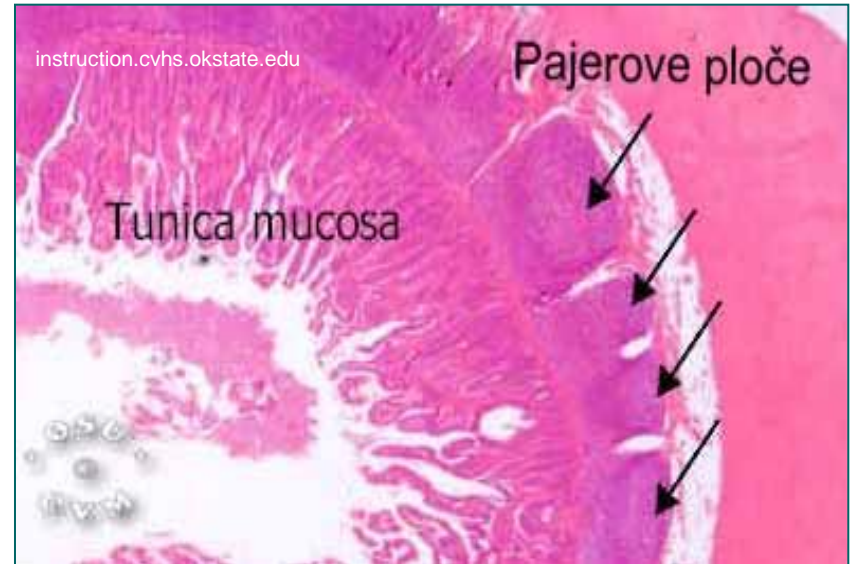
- Нема структурних специфичности.
- Керкрингови набори су веома издужени.
- Ресице су дугачке и прстолике.

# Jejunum (TEM)

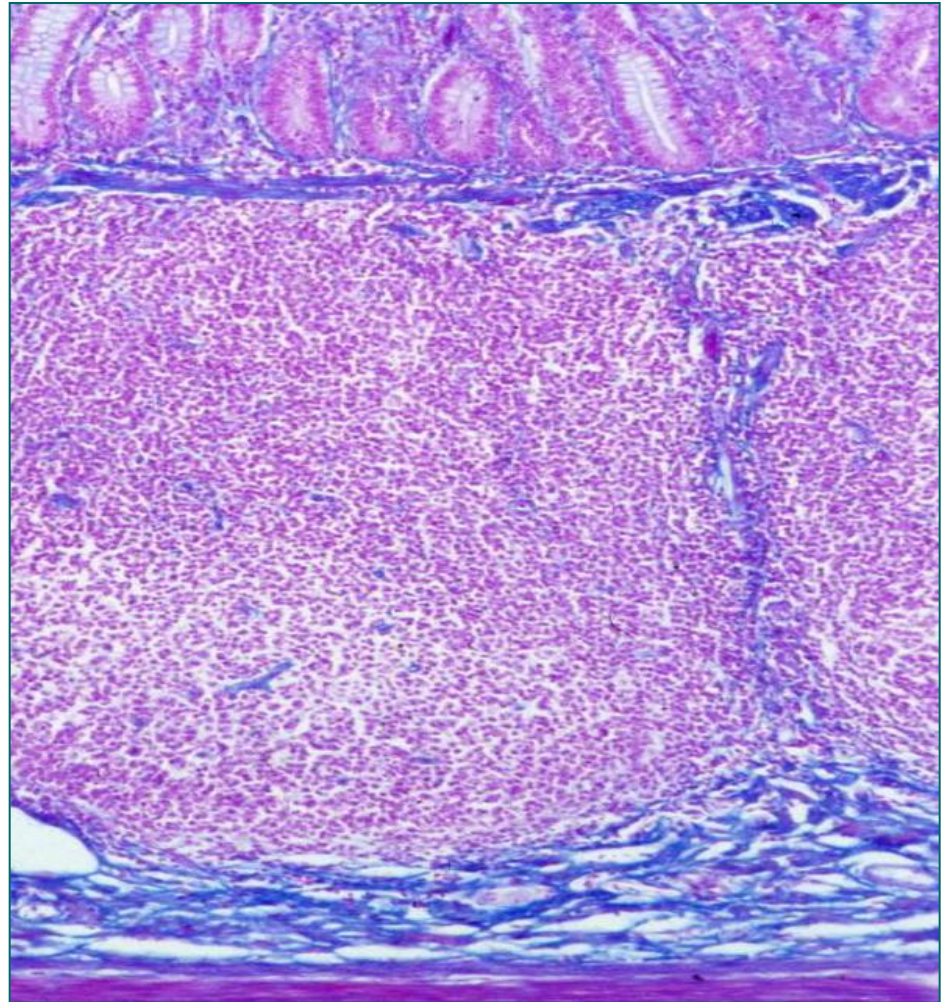
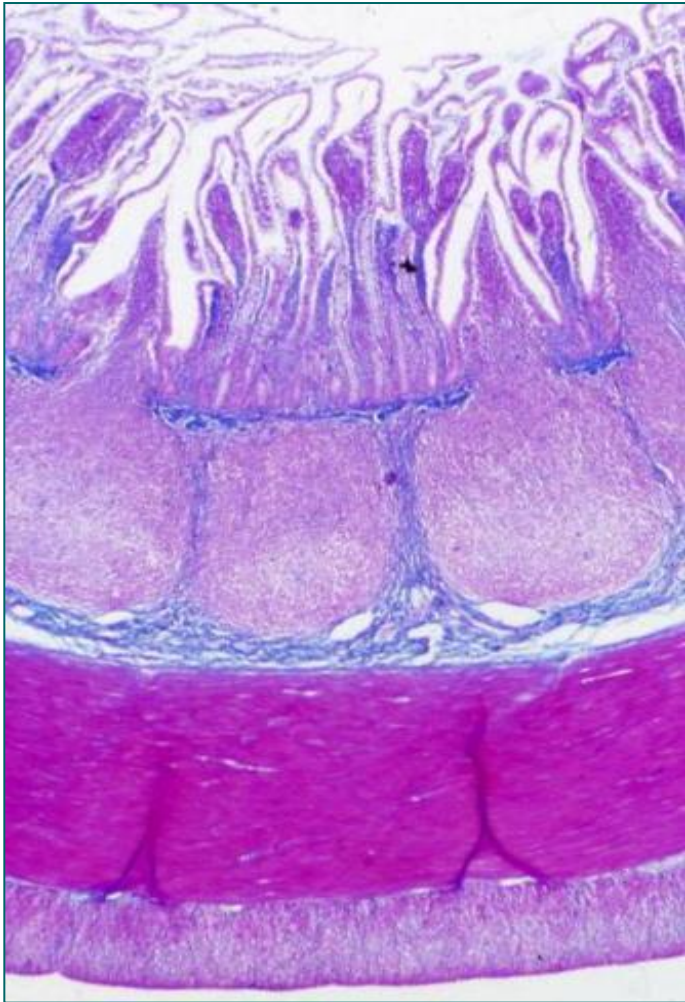


# Илеум

- **Лamina проприја и субмукоза** илеума садрже агрегате (10-400) лимфних фоликула – **Пајерове плоче**.
- **Пајерове плоче** постављене су у низу дуж илеума.
- **Цревне ресице** изнад Пајерових плоча су **редуковане**.
- У епителу су присутне **М-ћелије**.
- У лимфним фоликулима одвија се **диференцијација** девичанских **Б лимфоцита** у плазмоците и меморијске Б лимфоците.



# Илеум

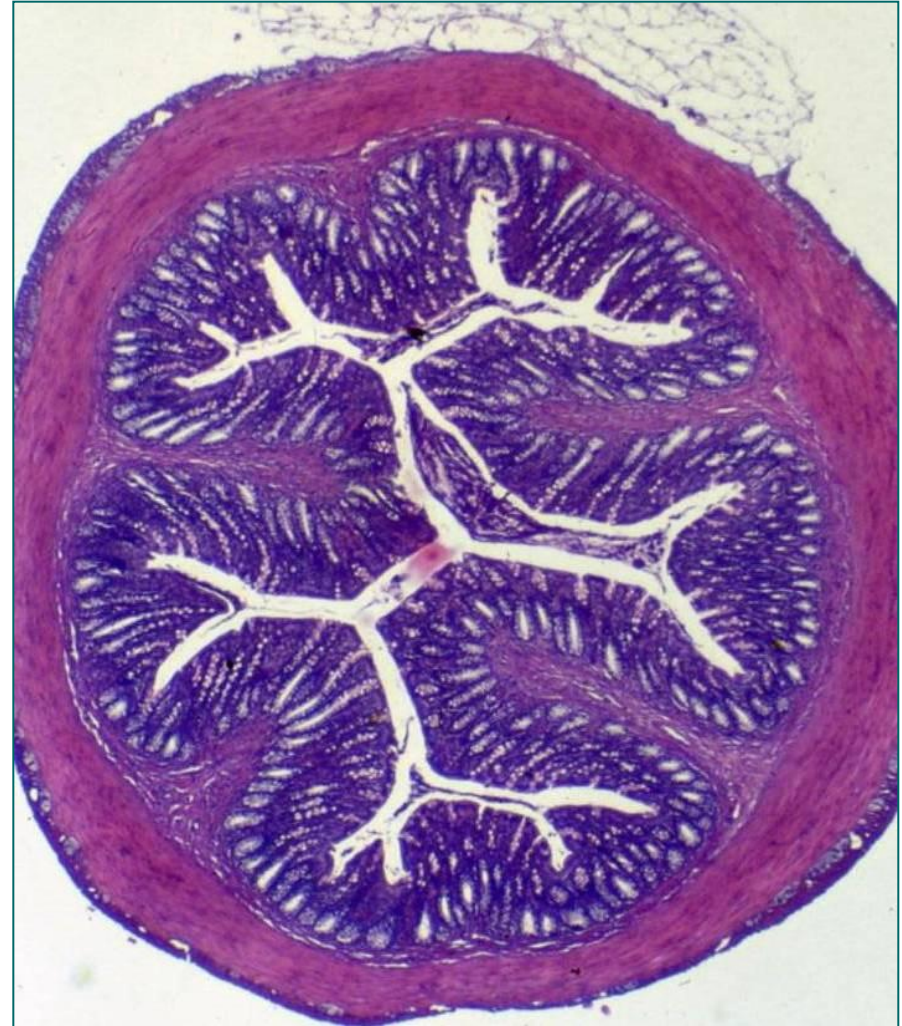


# Дебело црево (intestinum crassum)

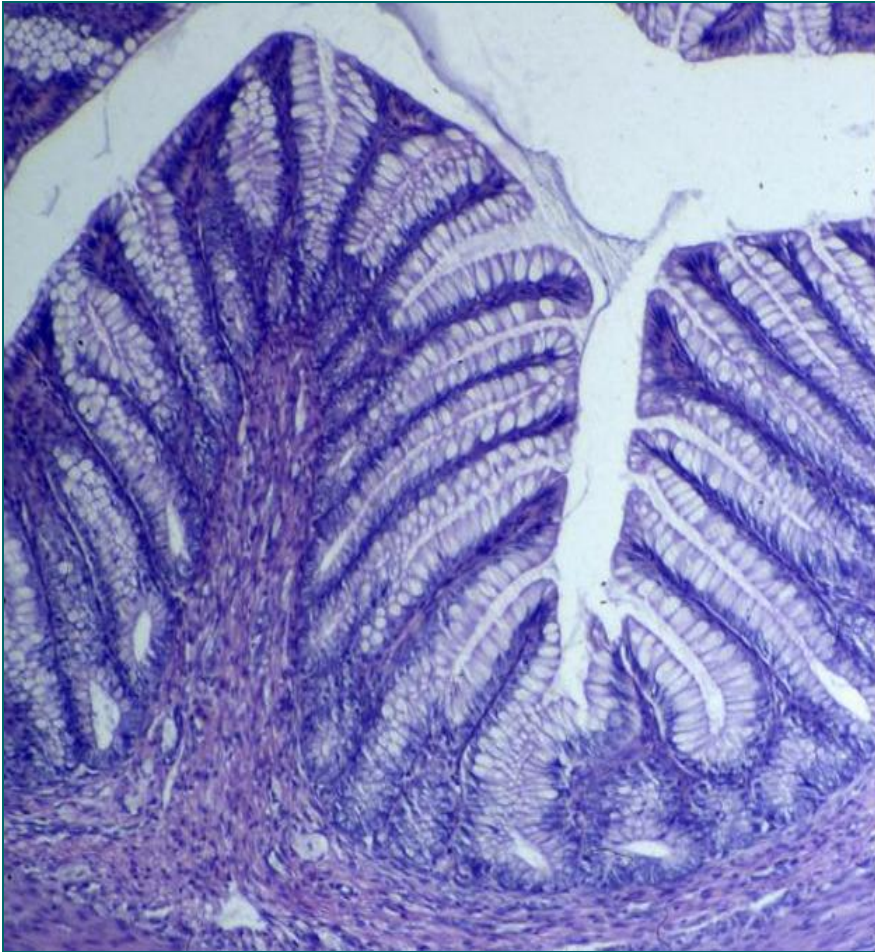
- Од илеоцекалне валвуле до аналног канала (1,5м).
- Обухвата:
  - Слепо црево (caecum)
  - Црвуљак (appendix vermiformis)
  - Сито црево (colon)
  - Чмарно црево (rectum)
- Једноличније грађено од танког.
- Разлике су у мукози и туници мускуларис.
- **Нема цревних ресица ни кружних набора**, пошто се у њему врши само апсорпција воде и електролита.

# Слепо и сито црево (caecum et colon)

- **Мукоза** је “глатка” (нема цревних ресица ни кружних набора).
- Правилно распоређене **Либеркинове крипте** (просте, тубуларне, цревне жлезде) у великом броју.
- **Субмукоза** – густо везиво, крвни и лимфни судови, субмукозни плексус, масне ћелије.
- **Туника мускуларис** – **унутрашњи циркуларни** (равномерни слој) и **спољашњи лонгитудинални** – формира три задебљале уздужне траке – **taeniae coli** (t. mesocolica, t. omentalis, t. libera).
- Њиховим контракцијама настају **хаустри** и **plicae semilunares**.
- **Сероза**, ретроперитонеално – **адвентиција**.

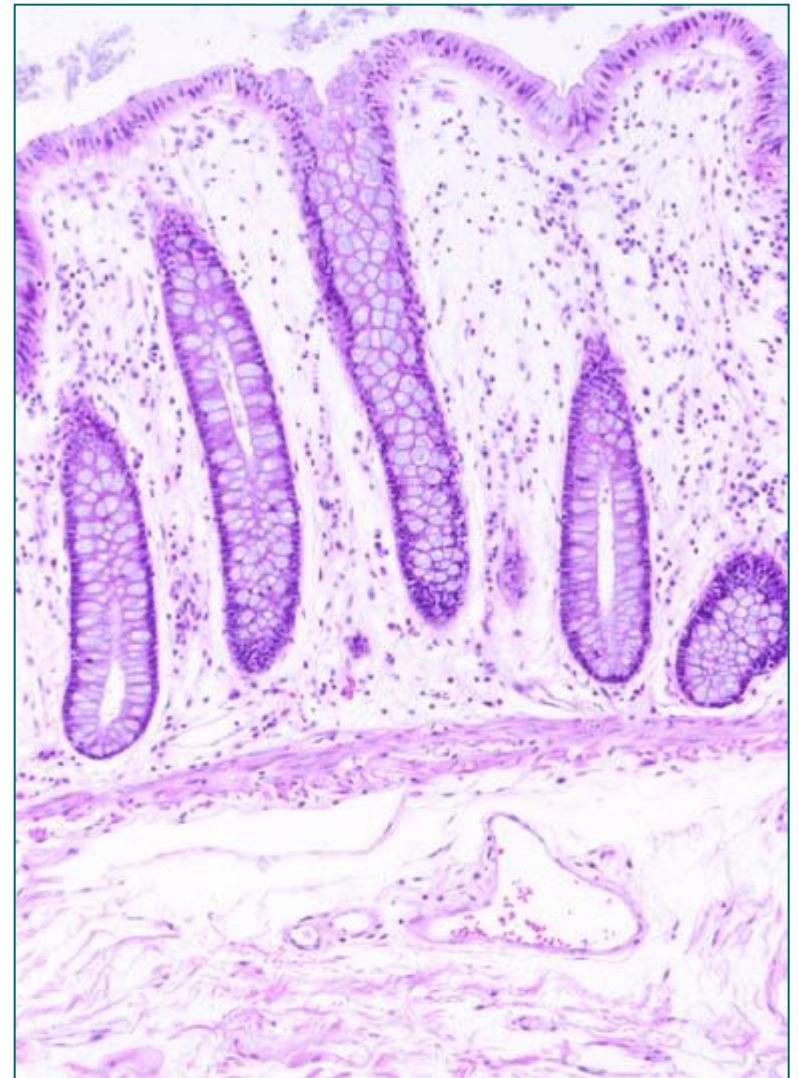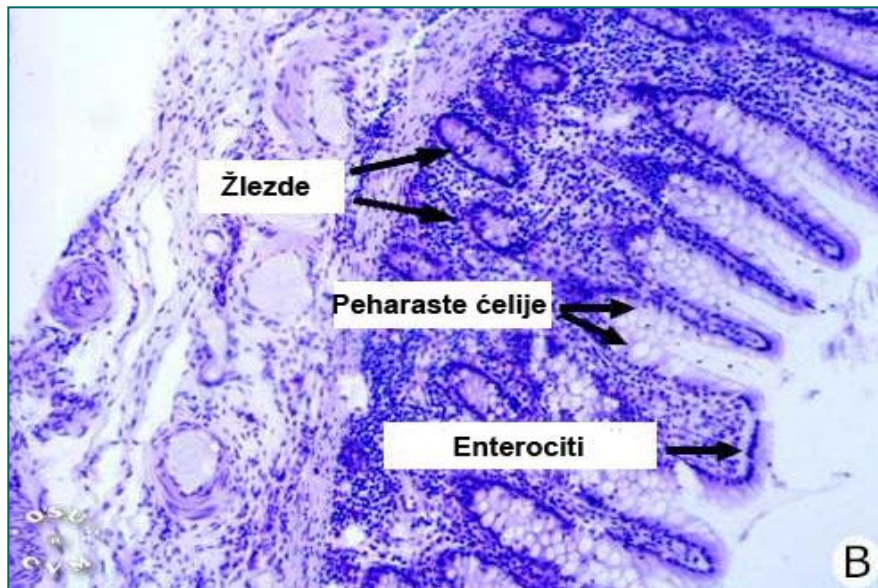
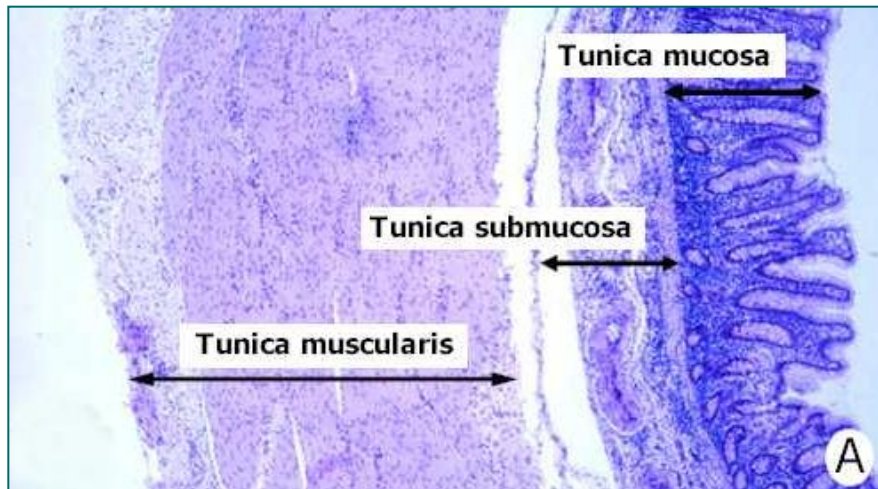


# Слепо и сито црево (caecum et colon)



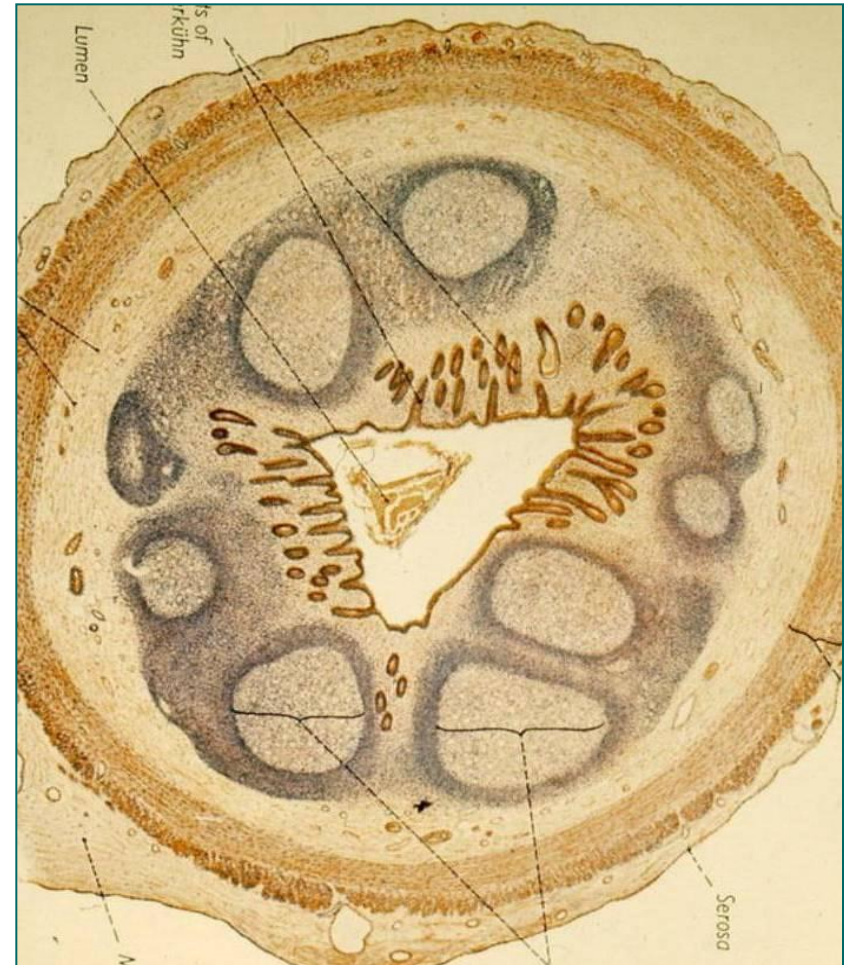- Крипте се протежу **целом дебљином мукозе**, досежући до ламине мускуларис).
- Исти типови ћелија као код танког црева, **недостају Панетове ћелије**.
- У епителу доминирају **пехарасте ћелије, ентероцити и ентероендокрине ћелије** у мањем броју, присутне су **матичне ћелије**.
- **Лamina propriја** садржи крвне али **не и лимфне судове** (нема метастаза до инфилтрације у субмукозу).
- Непосредно испод базалне ламине налази се **колагена плоча** ( $5\mu\text{m}$ ) – стварају је фибробласти.
- **Регулише проток воде и електролита** из лумена црева у крвоток.

# Colon

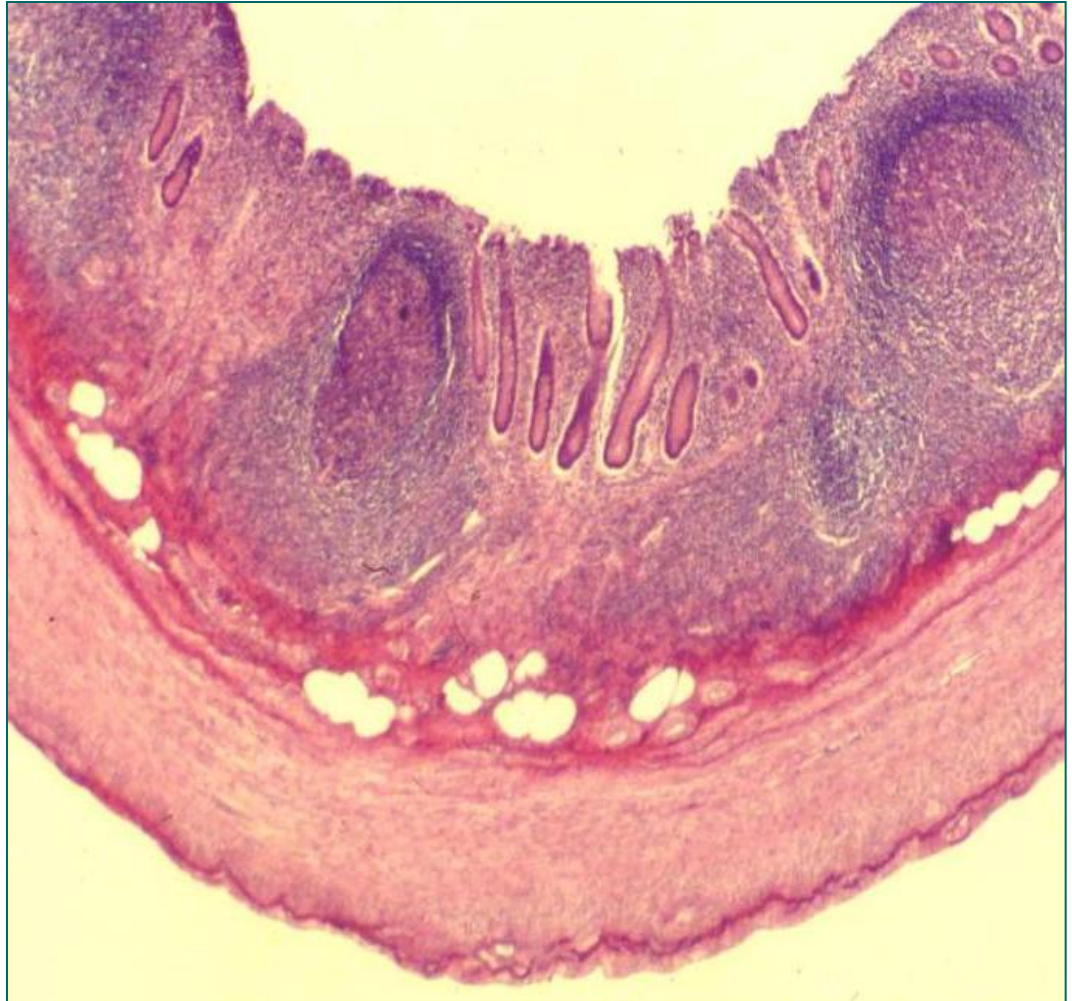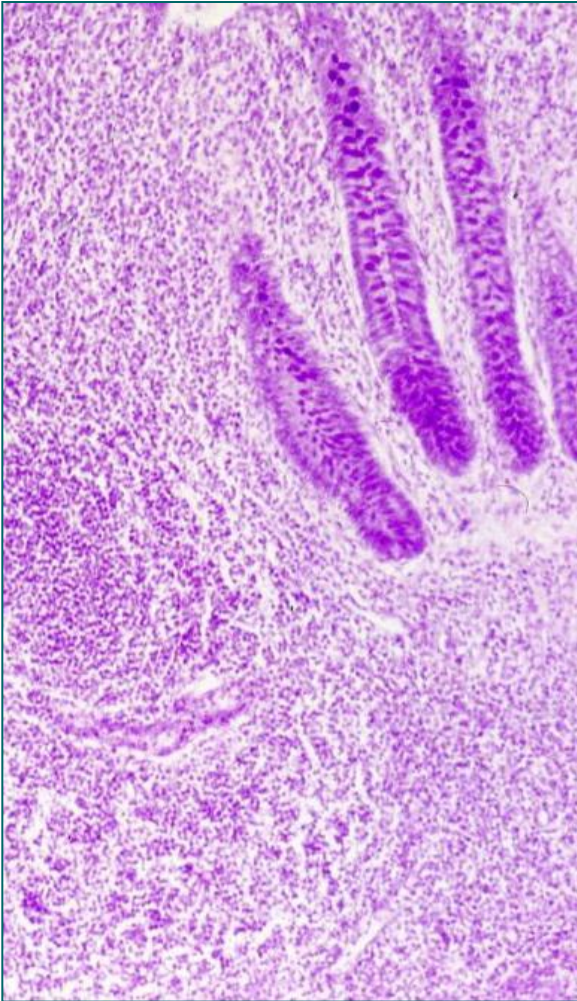


# Црвуљак (appendix vermiformis)

- Евагинација слепог црева (5-10цм).
- Зид је исте структуре као код дебелог црева.
- **Апендикс нема теније.**
- Либеркинове крипте нису тако густе и дубоке.
- Бројније су **Панетове** и **ендокрине ћелије**.
- Главна карактеристика су бројни често удружени секундарни **лимфни фоликули** присутни у целој циркумференцији.
- Захватају **већи део мукозе и субмукозе** (л.мускуларис се тешко уочава).
- Лимфни фоликули припадају **ГАЛТ**-у.
- Старењем долази до повећања количине везивног ткива унутар мукозе.

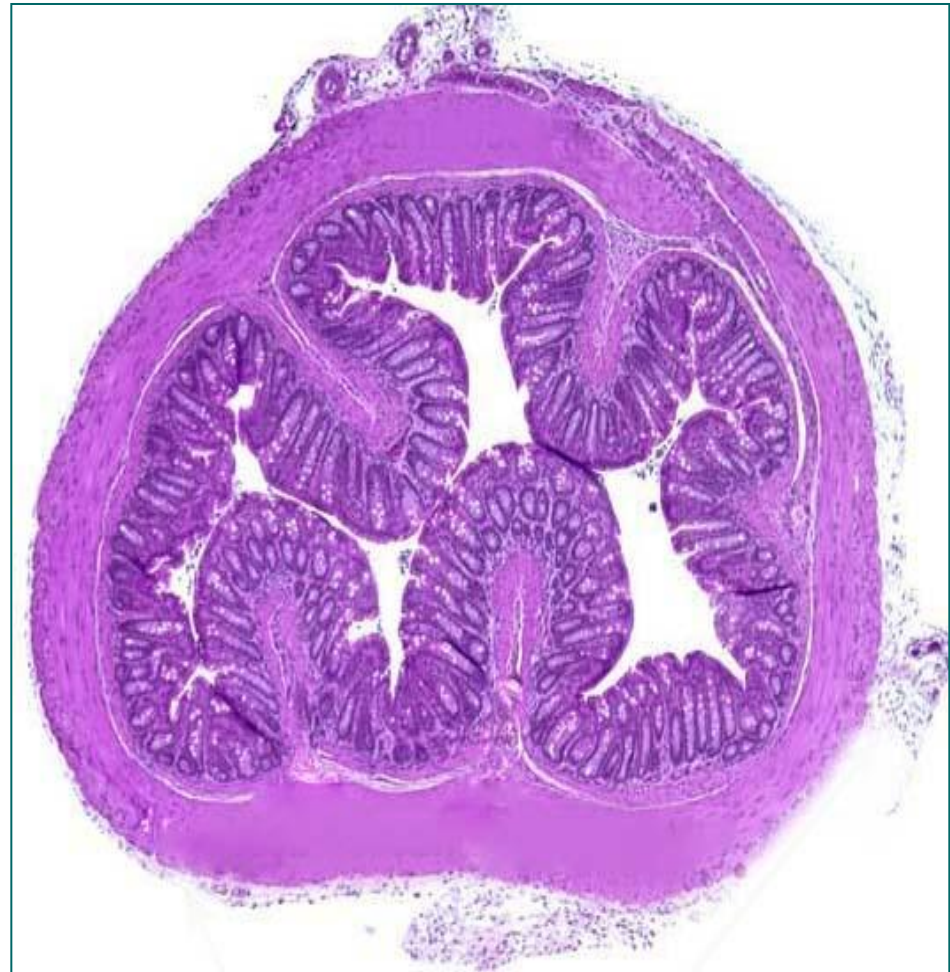


# Црвуљак (appendix vermiformis)

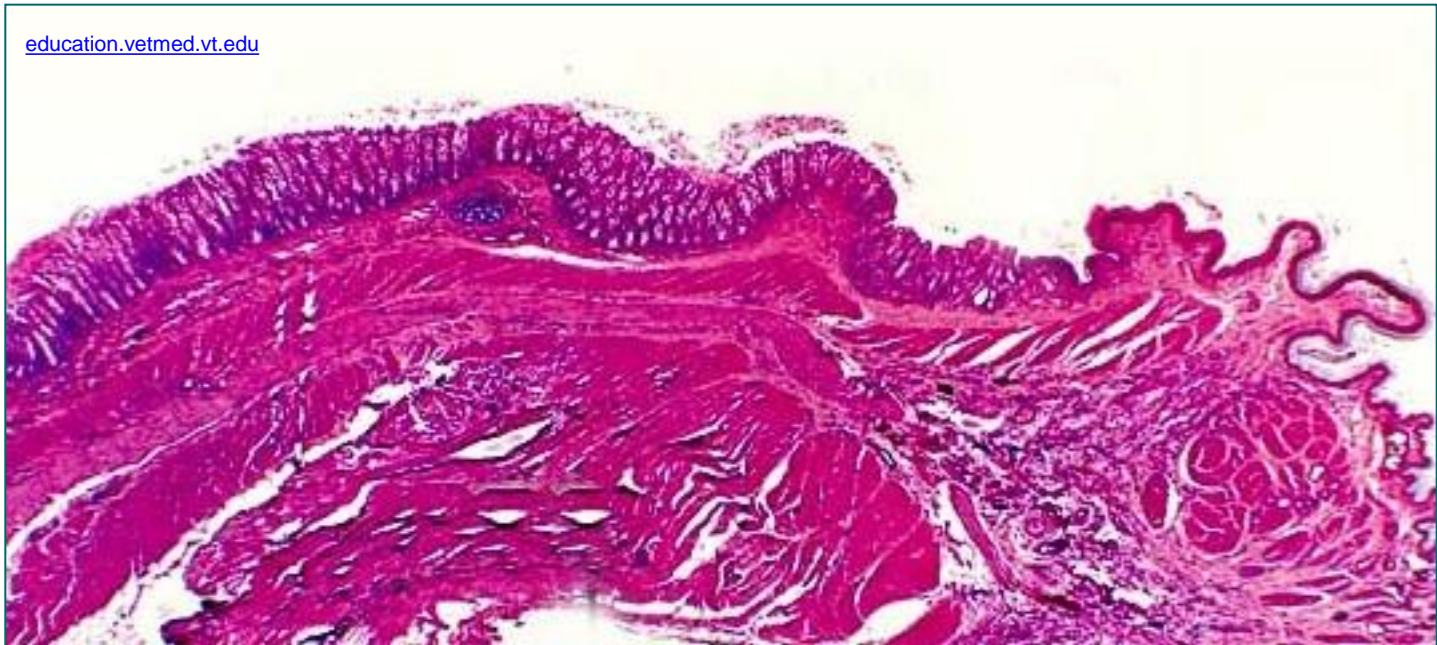


# Чмарно црево (rectum)

- Састоји се од **горњег дела** (ректум у ужем смислу) и **доњег дела** (аналног канала).
- **Горњи део** ректума сличан је колону (дубље Либеркинове крипте).
- У почетном делу ректума ишчежавају **taeniae coli**, а њихови снопови се спајају у **један лонгитудинални подслој** тунике мускуларис.
- Овај подслој је јаче развијен на **предњој** и **задњој** страни ректума.
- Како је дужи од ректума, узрокује његово набирање по дужини – **plicae transversales**.
- У састав трансверзалних набора улазе **субмукоза** и **циркуларни подслој** тунике мускуларис.



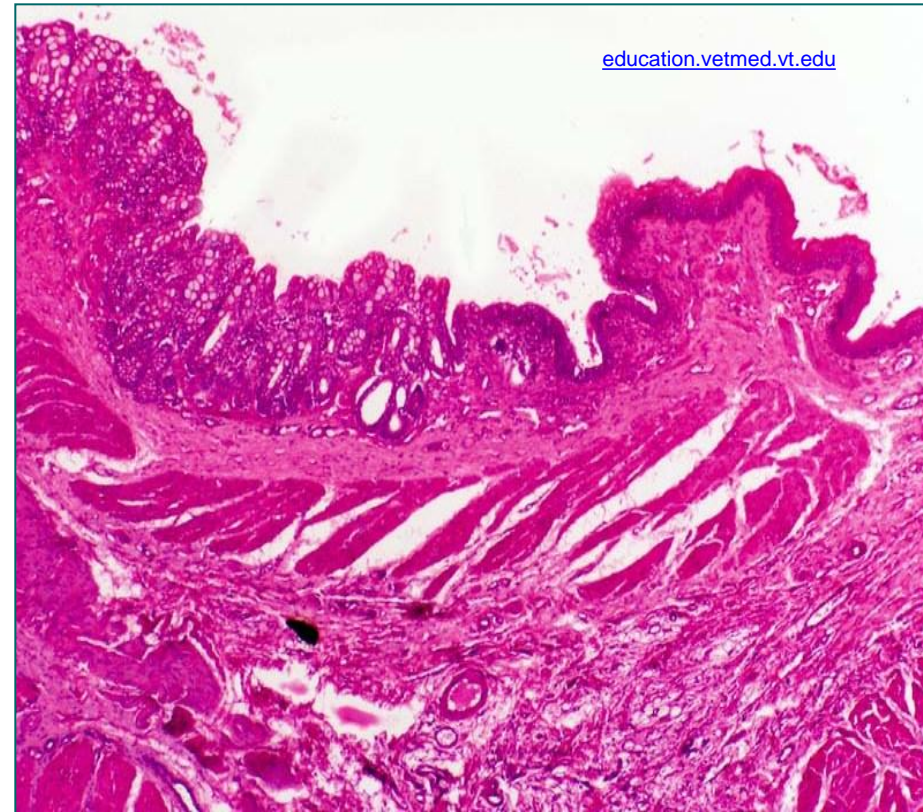
# Анални канал



- **Анални канал** (завршни део ректума) дуг је 2-3cm.
- У њему се издвајају три зоне:
  - **Zona columnaris (haemorrhoidalis)**
  - **Zona intermedia**
  - **Zona cutanea**

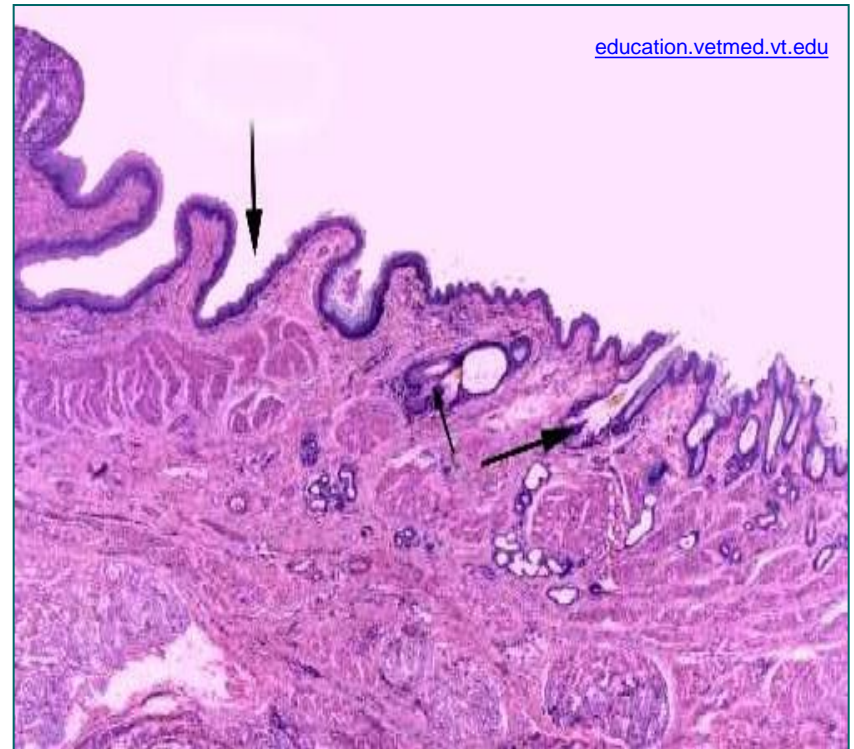
# Zona columnaris (haemorrhoidalis)

- Почетна зона аналног канала одвојена од ректума назупченом линијом – **linea pectinata**.
- Једнослојни цилиндрични епител ректума прелази у плочастослојевити епител без орожавања аналног канала.
- Нестају Либеркинове крипте.
- Садржи 5-10 уздужних набора слузнице – **columnae rectales**.
- Између колумни су **анални синуси**.
- Колумне се у дисталном делу спајају у попречне наборе – **аналне валвуле**.
- Ламина мускуларис ишчезава.
- У субукози се налазе вене **унутрашњег хеморoidalног сплета**.
- У туници мускуларис - горња граница **унутрашњег аналног сфинктера**.



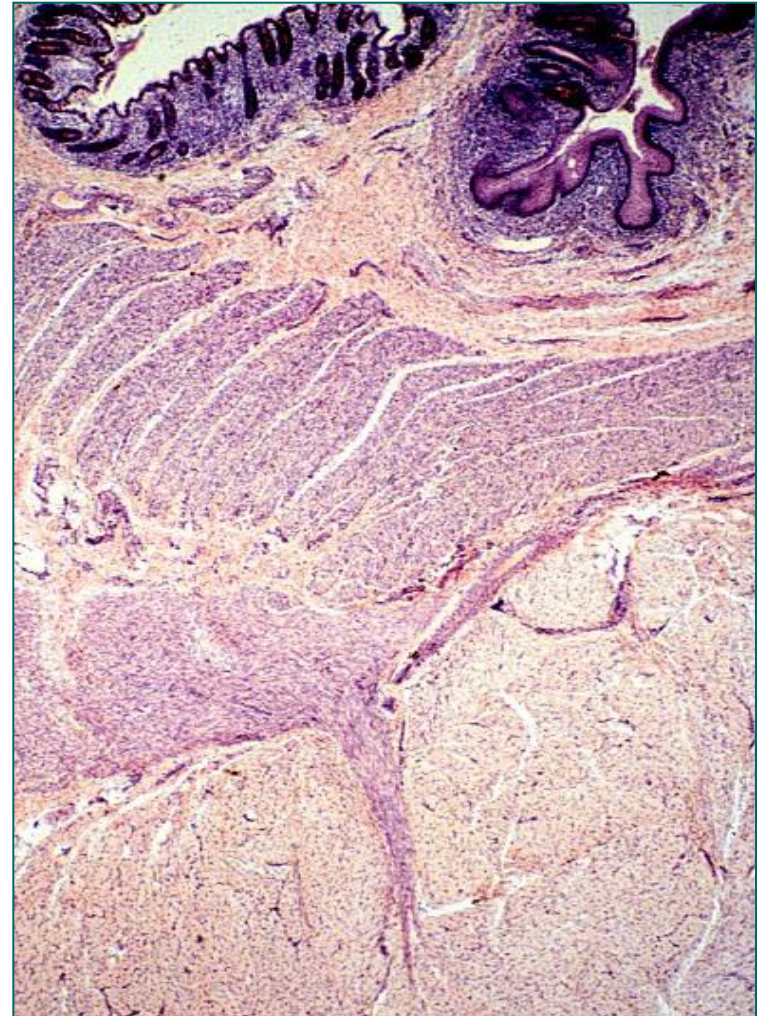
# Zona intermedia

- Прелаз између слузнице и коже (1cm).
- На доњој граници је **linea anocutanea** – прелаз плочасто-слојевитог епитела без орожавања у епидермис.
- У субмукози – вене унутрашњег хемороидног плексуса.
- У туници мускуларис – унутрашњи анални сфинктер.
- Споља се налазе влакна попречно-пругастог спољашњег аналног сфинктера који се завршава у кожној зони.
- Између два сфинктера налазе се влакна m. levator ani и лонгитудинални сноп тунике мускуларис.



# Zona cutanea

- Узан појас **око аналног отвора**.
- Умерено **орожали**, пигментисан **епидермис**.
- У **дермису** се налазе фоликули длака, лојне жлезде, екрине и апокрине (циркуманалне) знојне жлезде.
- У **субукози** се налазе **ректалне артерије**, повезане са **ректалним венама** преко **артериовенских анастомоза**.
- **Анастомозе** су танког зида, изувијане и нодуларне (**glomera rectalia**).
- Вене и анастомозе **зона колумнарис и интермедије** образују **унутрашњи хемороидни плексус**.
- Вене и анастомозе **кожне зоне** повезују се са унутрашњим и образују **спољашњи хемороидни плексус**.



# Трбушна марамица (peritoneum)

- Састоји се из **паријеталног** и **висцералног** листа.
- **Паријетални лист** облаже зидове трбушне и карличне дупље, **висцерални** облаже органе.
- **Висцерални лист** гради **тунику серозу** интраперитонеумских органа.
- Састоји се из **мезотела** (прост плочаст епител) и **растреситог везивног ткива** са крвним и лимфним судовима, нервима и варијабилном количином масног ткива.
- Мезотелне ћелије поседују микровиле и гликокаликс. Луче **перитонеумску течност**.
- Везивни слој је варијабилне дебљине, на појединим местима образује **tela suserosa**. Садржи накупине масних ћелија – **appendices epiploicae**.
- **Мезентеријум** – перитонеумска дупликатура – растресито везивно ткиво обострано обложено **мезотелом**.
- **Паријетални слој** перитонеума је сличне структуре као висцерални слој.